4

FACULTÉ DE MÉDECINE DE PARIS

Année 1888 — THÈSE — N°

POUR LE

DOCTORAT EN MÉDECINE

Présentée et soutenue le 27 janvier 1888

L'URTICAIRE PIGMENTÉE

PAR

M. Paul RAYMOND

Né à Calais (Pas-de-Calais), le 9 août 1859

ANCIEN INTERNE DES HOPITAUX DE PARIS ET DE L'HOPITAL SAINT-LOUIS
MÉDAILLE DE BRONZE DE L'ASSISTANCE PUBLIQUE
MEMBRE DE LA SOCIÉTÉ ANATOMIQUE, MEMBRE DE LA SOCIÉTÉ CLINIQUE

Président : M. Fournier, professeur.

Juges : MM. Hayem, professeur.
Quinquaud, Blanchard } agrégés.

PARIS
OCTAVE DOIN, ÉDITEUR
8, PLACE DE L'ODÉON, 8

1888

FACULTÉ DE MÉDECINE DE PARIS

Année 1888 — THÈSE — N°

POUR LE

DOCTORAT EN MÉDECINE

Présentée et soutenue le 27 janvier 1888

L'URTICAIRE PIGMENTÉE

PAR

M. Paul RAYMOND

Né à Calais (Pas-de-Calais), le 9 août 1859

ANCIEN INTERNE DES HOPITAUX DE PARIS ET DE L'HOPITAL SAINT-LOUIS
MÉDAILLE DE BRONZE DE L'ASSISTANCE PUBLIQUE
MEMBRE DE LA SOCIÉTÉ ANATOMIQUE, MEMBRE DE LA SOCIÉTÉ CLINIQUE

Président : M. Fournier, professeur.

Juges : MM. Hayem, professeur.
Quinquaud } agrégés.
Blanchard }

ROYAL COLLEGE OF SURGEONS OF ENGLAND
19 APR 99
LIBRARY

PARIS
OCTAVE DOIN, ÉDITEUR
8, PLACE DE L'ODÉON, 8

1888

FACULTÉ DE MÉDECINE DE PARIS

Doyen . . . . M. BROUARDEL.

Professeurs	MM.
Anatomie	FARABEUF.
Physiologie	Ch. RICHET.
Physique médicale	GARIEL.
Chimie organique et chimie minérale	GAUTIER.
Histoire naturelle et médicale	BAILLON.
Pathologie et thérapeutique générales	BOUCHARD.
Pathologie médicale	DAMASCHINO. DIEULAFOY.
Pathologie chirurgicale	GUYON. LANNELONGUE.
Anatomie pathologique	CORNIL.
Histologie	MATHIAS DUVAL.
Opérations et appareils	DUPLAY.
Pharmacologie	REGNAULD.
Thérapeutique et matière médicale	HAYEM.
Hygiène	PROUST.
Médecine légale	BROUARDEL.
Accouchements, maladies des femmes en couches et des enfants nouveau-nés	TARNIER.
Histoire de la médecine et de la chirurgie	LABOULBÈNE.
Pathologie comparée et expérimentale	N.
Clinique médicale	SÉE (G.). POTAIN. JACCOUD. PETER.
Maladie des enfants	GRANCHER.
Clinique de pathologie mentale et des maladies de l'encéphale	BALL.
Clinique des maladies nerveuses	CHARCOT.
Clinique chirurgicale	RICHET. VERNEUIL. TRELAT. LE FORT.
Clinique ophtalmologique	PANAS.
Clinique d'accouchements	N.
Clinique des maladies syphilitiques	FOURNIER.

Professeurs honoraires : MM. GAVARRET, SAPPEY, HARDY et PAJOT.

Agrégés en exercice.

MM.	MM.	MM.	MM.
BLANCHARD.	HANOT.	POIRIER, chef des travaux anatomiques.	REYNIER.
BOUILLY.	HANRIOT.	POUCHET.	RIBEMONT-DESSAIGNES
BRISSAUD.	HUTINEL.	QUENU	ROBIN (Albert).
BRUN.	JALAQUIER.	QUINQUAUD.	SCHWARTZ.
BUDIN.	JOFFROY.	RAYMOND.	SEGOND.
CAMPENON.	KIRMISSON.	RECLUS.	TROISIER.
CHAUFFARD.	LANDOUZY.	REMY.	VILLEJEAN.
DEJERINE.	MAYGRIER.		
GUEBHARD.	PEYROT.		

Secrétaire de la Faculté : M. PUPIN.

Par délibération en date du 9 décembre 1798, l'École a arrêté que les opinions émises dans les dissertations qui lui seront présentées doivent être considérées comme propres à leurs auteurs, et qu'elle n'entend leur donner aucune approbation ni improbation.

ROYAL COLLEGE OF SURGEONS OF ENGLAND
19 APR 99
LIBRARY

INTRODUCTION

L'affection rare que nous nous proposons d'étudier ici n'a été isolée dans le groupe des dermopathies que depuis une douzaine d'années. Signalée d'abord à l'étranger, elle est encore peu connue en France, et, jusqu'à présent, elle n'a été l'objet d'aucune description d'ensemble.

Pendant notre année d'internat à l'hôpital Saint-Louis, nous avons eu la bonne fortune d'observer dans le service de M. le professeur Fournier un cas de cette curieuse affection. Depuis, nous avons pu suivre la maladie chez deux petits malades confiés aux soins l'un de notre excellent maître M. le Dr E. Vidal, l'autre de notre ami le Dr Feulard. Ce sont ces faits qui ont été le point de départ de ce travail en tête duquel nous nous faisons un devoir d'inscrire le nom de nos maîtres qui l'ont inspiré, M. le Dr Vidal et M. le Dr Quinquaud.

Avant de commencer ce travail, qu'il nous soit permis de l'offrir comme témoignage de profonde reconnaissance et de vive affection à nos maîtres dans les hôpitaux, à nos maîtres dans l'internat MM. le Pr. Richet, Moutard-Martin, Vidal et Lancereaux dont les savantes leçons et les excellents conseils ne nous ont jamais fait défaut pendant tout le cours de nos études médicales. Qu'il nous soit aussi permis de le dédier à nos maîtres de l'hôpital Saint-Louis, à notre cher maître M. le Dr E. Vidal qui a guidé nos premiers pas dans l'étude des affections cutanées avec une sollicitude dont nous sommes fier ; à M. le Pr. Fournier à qui

nous sommes heureux d'offrir ici l'expression de notre vive gratitude pour la bienveillante sympathie dont il nous a toujours honoré. Nous ne saurions trop le remercier de la libéralité avec laquelle il nous a dans maintes circonstances ouvert son service et récemment encore, communiqué pour ce travail les matériaux les plus intéressants ; à M. le Dr Ernest Besnier qui nous a donné tant de marques d'encouragement pendant nos études à Saint-Louis et qui a bien voulu nous prodiguer dans nos premiers essais les plus savants conseils.

Nous avons contracté envers ces éminents représentants de la dermatologie française une dette de reconnaissance que n'a pas la prétention d'acquitter ce témoignage de notre respectueuse gratitude.

Nous l'offrons aussi à nos excellents et très honorés maîtres MM. les Drs Quinquaud et Brocq dont nous avons mis si souvent la science à contribution et qui ont bien voulu nous donner pour la rédaction de ce travail de précieuses indications. Nous remercions bien sincèrement M. Quinquaud de l'observation qu'il nous a communiquée et des préparations histologiques qu'il a bien voulu mettre à notre disposition.

Nous sommes heureux d'offrir nos remerciements aux médecins étrangers qui ont bien voulu nous faire parvenir des renseignements pour notre thèse à MM. les Drs Sangster, Colcott Fox, Cavafy, Barlow, Pye Smith de Londres, Behrend de Berlin, Pick de Prague, Kaposi de Vienne, Pospeloff de Moscou, Bœck de Christiania.

HISTORIQUE

Le 27 juillet 1869 entrait dans les salles de Nettleship, à l'hôpital de Blackfriars, une enfant de deux ans présentant une éruption qui fut diagnostiquée urticaire chronique. Cette éruption offrait ceci de particulier qu'elle laissait des taches de couleur brun clair qui persistèrent pendant tout le séjour de la petite malade à l'hôpital.

Nettleship en fit publier l'observation dans le *British medical Journal,* sous ce titre : Urticaire chronique laissant des taches brunes et durant depuis deux ans environ.

Cinq ans plus tard, en 1874, Morrant Baker observait un cas semblable chez un enfant d'un an qui était entré à l'hôpital de Saint-Bartholomew. M. Baker n'avait trouvé, dit-il, aucune observation semblable jusqu'au jour où il en fit part à Tilbury Fox. Celui-ci reconnut une maladie identique à celle dont il avait soigné un cas à l'hôpital de l'Université et deux autres en ville. Il pense que la maladie est très rare et n'a pas encore été décrite. Ces quatre cas sont communiqués à la Société clinique de Londres, le 11 décembre 1874.

Le 17 octobre 1874, A. Morrow venait demander à ses collègues de la Société de dermatologie de New-York, leur opinion au sujet d'un cas sur la nature duquel il n'était pas fixé. Il s'agissait d'un enfant de deux ans atteint d'une éruption bizarre, datant de six mois et qui fut l'objet d'une discussion à la Société de dermatologie.

Buckley pense à du lichen, Taylor croit qu'il s'agit d'urticaire

accompagnée d'érythème papulo-tuberculeux et il rapproche l'affection de ces érythèmes papuleux qui surviennent après la vaccination. Sturgis, Fox croient aussi à de l'érythème papuleux et c'est sous ce dernier titre que l'observation est publiée par Morrow.

Au mois de décembre 1878, Morrow communique la suite de cette observation à la Société de dermatologie de New-York et il passe en revue les différents cas publiés dans les *Bulletins de la Société clinique de Londres*. Il pense alors qu'il s'agit d'urticaire et il accepte la dénomination d'urticaria pigmentosa qui vient d'être proposée à Londres, par Sangster. En effet, entre les deux publications de Morrow à New-York, des cas nouveaux sont publiés à Londres.

C'est d'abord Barlow (25 mai 1877), puis Sangster (26 avril 1878) qui présentent à la Société clinique des observations identiques à celles de Morrant Baker et de Tilbury Fox. C'est alors que A. Sangster propose l'appellation d'urticaria pigmentosa. A mesure que la maladie est mieux connue, les cas, ainsi que cela arrive toujours, vont en se multipliant. En Angleterre, Barlow, Goodhart en 1879, Pye Smith, Cavafy, Stephen Mackenzie, en 1880, publièrent de nouvelles observations.

En 1881, au congrès de Londres, Tilbury Fox, Stephen Meckenzie présentèrent à la section de dermatologie des malades atteints d'urticaire pigmentée.

C'est deux ans plus tard que paraît le premier travail d'ensemble sur cette affection. Colcott Fox, en 1883, donne une nouvelle observation et, reprenant tous les faits publiés avant lui en Angleterre, ainsi que quatre observations publiées en Allemagne, il étudie la symptomatologie de l'urticaire pigmentée, puis il en décrit les lésions microscopiques d'après les recherches de Thin et d'après des recherches personnelles. Il présente son travail sous le nom de d'urticaria pigmentosa ou xanthelasmoidea. Le nom d'urticaire pigmentée est, en effet, adopté et toutes les observations sont maintenant publiées sous ce titre.

En 1884, G. H. Fox publie, à New-York, un nouveau fait, et, en 1885, Radcliffe Crocker à Londres, publie la quatorzième observation anglaise.

La description de l'affection devient désormais classique. C'est une entité bien caractérisée, nettement constituée que la majorité des dermatologistes rattachent à l'urticaire dont elle serait une variété rare.

En Amérique, Duhring lui consacre un chapitre dans son *Traité des maladies de la peau.*

En Angleterre, Liveing en donne la description dans son *Manuel des maladies cutanées* et, récemment, Cavafy reprend cette question dans son article « Urticaire » du *Dictionnaire de chirurgie pratique*, de Heath.

En Allemagne, le Pr Pick publie à Prague, en 1881, les deux premières observations et il en fait suivre la description de quelques considérations cliniques et anatomo-pathologiques sur l'urticaire pigmentée : il a examiné au microscope une plaque d'un de ses malades. Outre cet examen microscopique, on trouve dans l'intéressant travail du professeur de Prague des considérations particulières sur la façon d'envisager l'urticaire pigmentée.

En 1882, Lewinski publie dans les Archives de Virchow deux nouvelles observations. Comme Pick, il les fait suivre de quelques considérations cliniques sur la maladie qu'il considère comme une angionévrose, puis il passe en revue les cas publiés jusqu'à cette époque. Il élève des doutes sur certains d'entre eux, notamment sur ceux de M. Baker et de T. Fox. Pour révoquer en doute l'observation de Morrant Baker, il se base sur l'examen microscopique de Thin, que nous retrouverons plus loin; mais Lewinski n'avait pas eu connaissance de l'observation originale de Baker : il n'avait pas vu non plus la planche annexée à cette observation. C'est ce qui peut expliquer comment ce fait absolument indiscutable a pu lui paraître douteux. Il en est de même des trois observations de Tilbury Fox. Lorsqu'on lit ces observations ainsi que la relation ultérieure qui en a été donnée en 1883 par Colcott Fox, on ne

peut les considérer que comme des faits probants d'urticaire pigmentée, ainsi d'ailleurs qu'ont pu s'en rendre compte les dermatologistes qui assistaient au congrès de Londres en 1881, où l'un des malades de Tilbury Fox fut présenté sept ans après le début de la maladie.

Lewinski contrairement à Pick, adopte la dénomination de Sangster. La même année, Hoggan publie dans le *Monatshefte für praktishe dermatologie* de Hambourg, quelques considérations sur l'urticaire pigmentée. Il analyse également les différents faits publiés, mais il n'apporte dans ce mémoire aucun document nouveau. C'est dans un deuxième mémoire publié l'année suivante dans le recueil de Unna que G. et F. Hoggan étudient l'anatomie pathologique de l'urticaire pigmentée.

En 1885 M. Behrend présente à la société de médecine de Berlin (séance du 18 mars) un enfant atteint d'urticaire pigmentée. Nous devons à son obligeance de pouvoir publier plus loin cette observation restée jusqu'ici inédite.

En 1886, Lazansky publie à Prague une revue sur l'urticaire, et il donne une nouvelle observation d'urticaire pigmentée.

Le 5 juin de la même année, le Pr Kaposi communiquait à la société império-royale des médecins de Vienne sous le titre d'urticaire pigmentée, une observation qui diffère des cas jusqu'ici connus et sur laquelle nous reviendrons en étudiant le diagnostic de l'urticaire pigmentée. Enfin cette même année 1886, Unna communiquait au 59e congrès des naturalistes à Berlin un travail très important sur l'anatomie et la pathogénie de l'urticaire simple et pigmentée. Cet intéressant mémoire a été publié en 1887 dans un fascicule séparé du *Monatshefte für praktishe dermatologie*. Dans ce travail sur lequel nous aurons d'ailleurs l'occasion de revenir, M. Unna donne d'abord une nouvelle observation, puis il étudie l'anatomie pathologique de l'affection, et il termine par des considérations sur la nature même du processus, et par un essai de classification de l'urticaire. Aujourd'hui la description de l'urticaire pigmentée est classique en Allemagne.

En France le premier cas est observé au mois de septembre 1883 à l'hôpital Laennec par notre excellent collègue et ami Feulard. Il est diagnostiqué par notre savant maître M. E. Vidal et en 1885 le Dr Feulard publie dans les *Annales de dermatologie* le début de cette observation. Au mois d'août 1884 notre excellent maître M. le Dr Brocq donne dans les *Annales de dermatologie* une analyse très détaillée du travail de Colcott Fox.

Puis on observe successivement à l'hôpital Saint-Louis les trois malades dont nous donnons plus loin l'observation. C'est d'abord en 1885 qu'entre dans le service de M. le Pr Fournier le petit malade que nous avons fait représenter dans notre première planche.

En 1885, M. Vidal observe le troisième cas d'urticaire pigmentée et en 1887 M. le Dr Quinquaud diagnostique le quatrième.

Ces observations étaient restées inédites. Nous devons à l'extrême obligeance de M. le Pr Fournier, de MM. Vidal et Quinquaud de pouvoir les publier dans ce travail et nous tenons à leur offrir de nouveau ici l'expression de toute notre gratitude.

Nous avons eu la bonne fortune d'examiner trois de ces malades qui représentent actuellement les seuls faits connus en France, et nous devons à l'amabilité de M. Fournier d'avoir pu étudier les altérations histologiques de l'urticaire pigmentée.

Quant à la bibliographie française elle est malheureusement assez pauvre. Nous ne pouvons même citer que le chapitre consacré récemment à cette question par M. le Dr Leroux dans l'article « Urticaire » du *Dictionnaire encyclopédique des sciences médicales*.

Les anciens dermatologistes connaissaient-ils l'urticaire pigmentée? Rien ne semble l'indiquer. Willan, Bateman, Cazenave, etc.; avaient décrit sous le nom d'urticaire perstans une affection qui n'est rien moins que de l'urticaire pigmentée. Il est probable, comme le pensait Tilbury Fox, que nombre de cas d'urticaire pigmentée ont été confondus avec plusieurs autres affections de la peau dont il est possible de les distinguer aujourd'hui.

DÉNOMINATION

Lorsque furent publiés en Angleterre les premiers cas de l'affection qui nous occupe, les dermatologistes hésitant sur l'essence même de la maladie qu'ils observaient devaient être, on le comprend, très réservés sur le choix de la dénomination qu'il fallait lui imposer. Aussi trouve-t-on ces observations décrites sous les titres les plus divers : urticaire chronique laissant des taches brunes (Nettleship), forme rare de maladie cutanée; érythème permanent (M. Baker); érythème papuleux (Morrow). Tilbury Fox, pensant trouver une relation entre cette maladie et le xanthelasma, propose l'appellation de xanthelasmoïdea, sur laquelle nous reviendrons plus loin. Toutes ces opinions se heurtent jusqu'au jour où Sangster présente son observation sous le titre d'éruption truitée anormale, accompagnée de prurit, d'urticaire factice et de pigmentation. Il pense qu'il s'agit d'urticaire et propose la dénomination d'urticaria pigmentosa, dénomination qui est bientôt adoptée par tous les dermatologistes. Ceux-ci sont à peu près d'accord pour admettre que la maladie est dès son début de l'urticaire et que la pigmentation survient consécutivement à l'élevure.

Cavafy fait remarquer que deux des caractères les plus particuliers de l'affection sont exprimés par le mot d'urticaire pigmentée; mais il fait une réserve pour la dénomination d'érythème permanent de M. Baker qui comprend, dit-il, le plus grand nombre des caractères de la maladie. « Entre l'érythème et l'urticaire, il y a tant de formes de transition, que la dénomination d'une des

parties du groupe est plutôt affaire de convenance que d'importance. »

Goodhart pense que les modifications cutanées sont mieux rendues par le terme d'urticaria perstans, si l'on considère les plaques saillantes qui persistent, comme des élevures d'urticaire qui se sont organisées ou semi organisées. C'est également cette dénomination que propose en 1881 le Pr Pick de Prague.

Pick fait remarquer que Hebra et d'autres auteurs regardent à tort comme synonymes les expressions d'urticaire chronique et d'urticaire perstans. La forme chronique de l'urticaire, dit-il, désigne cette variété dans laquelle les éruptions ortiées se reproduisent pendant des mois et même des années, tandis que l'expression d'urticaire perstans se rapporte à la durée individuelle de l'élevure qui persiste longtemps. Il serait donc préférable d'après lui de désigner l'affection sous le nom d'urticaire perstans. Cette dénomination avait déjà été introduite dans la science par Willan et Bateman pour qui elle désignait une variété d'urticaire caractérisée par des élevures qui persistaient pendant deux ou trois semaines et ne disparaissaient que lentement laissant après elles une teinte rougeâtre.

Pick reconnaît donc deux sortes d'urticaire perstans :

1° Avec Willan celle dans laquelle il n'y a en dehors de la coloration hypérémique qui accompagne la formation des élevures et dure parfois plus longtemps que ces dernières, aucune pigmentation cutanée.

2° Celle dans laquelle il reste après la disparition de l'hypérémie une coloration de la peau qui persiste longtemps.

C'est également cette dénomination qu'emploie Lazansky en la faisant suivre des considérations suivantes : « sous le nom d'urticaire perstans, dit-il, on comprend une urticaire chronique avec des élevures persistantes. L'urticaire perstans est simple si après l'hypérémie qui accompagne les élevures il n'y a aucune pigmentation de la peau ; dans le cas contraire elle est dite pigmentée. »

Mais de par un examen microscopique, le professeur de Prague

attribuant à une hémorrhagie la pigmentation de *l'urticaria pigmentosa* propose pour cette dernière la dénomination d'urticaire perstans hémorrhagique. Lewinski fait alors remarquer que la persistance des élevures sur laquelle se base cette appellation est loin d'être le caractère principal de la maladie et qu'elle ne se rencontre pas dans plusieurs observations. Il y est au contraire noté que les élevures ont disparu avec rapidité en quelques minutes, et pour ces raisons Lewinski déclare préférer la dénomination d'urticaire pigmentée qui a déjà acquis, dit-il, droit de cité.

Dans le même ordre d'idées, Behrend faisait remarquer à la société de médecine de Berlin, en rappelant la dénomination proposée par Pick, que ce n'est que l'altération de la peau qui est chronique, les élevures ortiées n'ayant qu'une durée passagère.

Nous ne pouvons que nous associer aux considérations développées par les précédents dermatologistes, et sans nous préoccuper ici de savoir s'il s'agit ou non d'urticaire, discussion que nous aborderons en étudiant la nature de cette maladie, nous décrirons sous le nom d'urticaire pigmentée (*urticaria pigmentosa* de Sangster) une affection dans laquelle les élevures ortiées, chroniques quant à la durée totale de la maladie soumise à des poussées successives, persistantes quant à leur durée individuelle, laissent après elles une pigmentation sur l'origine de laquelle nous aurons aussi l'occasion de revenir.

Ce n'est pas que nous ne fassions nos réserves sur cette dénomination de Sangster : même en admettant qu'il s'agisse d'urticaire, cette appellation est loin de comprendre toutes les particularités de l'affection. Elle ne vise que deux de ses signes les plus importants. Pick fait remarquer qu'elle pourrait donner lieu à des erreurs de diagnostic. Il est vrai qu'il existe des urticaires qui laissent après leur disparition des taches colorées et qui sont loin de ressembler à la maladie urticaire pigmentée. Mais cette dénomination a pour avantage d'être courte : elle comprend deux des caractères les plus importants de la maladie ; l'élevure ortiée et la pigmentation. Or suivant l'adage *a potiori fit denominatio.*

Elle a de plus le grand avantage d'être aujourd'hui consacrée par l'usage dans tous les pays, et il suffit de signaler l'erreur pour l'éviter. Il est donc préférable de conserver cette dénomination adoptée depuis 1878 par tous les dermatologistes, et qui désigne une affection cutanée bien distincte. Mais il faut aussi faire remarquer, que semblable en cela à beaucoup de dénominations usitées en médecine, son exactitude est discutable et qu'elle pourrait bien désigner un groupe de faits différents en réalité de ce qu'elle est censée exprimer. C'est encore un point qu'il n'y a pas lieu de discuter ici et qui sera développé avec plus de raison au chapitre de la nature de la maladie.

FRÉQUENCE DE LA MALADIE

L'urticaire pigmentée est une affection rare. Elle n'a été jusqu'ici signalée qu'en Angleterre, en Amérique, en Allemagne, en Autriche et en France. A Paris, où l'attention est éveillée sur ce sujet depuis plusieurs années, il n'a été observé parmi les cinq ou six mille malades qui se présentent chaque mois à l'hôpital Saint-Louis que quatre cas de cette maladie. Nous avons cherché inutilement des observations dans les littératures médicales italienne, scandinave, espagnole. En Russie, M. le Pr Pospeloff de Moscou a bien voulu faire pour nous des recherches qui sont demeurées infructueuses. Il aurait lui-même observé deux cas de cette affection ; malheureusement les détails qu'il a bien voulu nous envoyer ne sont pas assez complets pour que nous puissions utiliser ces deux observations.

Nous avons interrogé plusieurs dermatologistes, tant en France qu'à l'étranger, et nous avons pu nous convaincre que cette affection, en faisant la part des difficultés que présente son diagnostic, et des erreurs auxquelles elle a pu donner lieu, n'en demeure pas moins une maladie peu commune, propre à l'enfance, encore peu connue quant à sa nature, mais parfaitement établie quant à ses caractères cliniques et anatomo-pathologiques et qui paraît devoir occuper en nosologie une place à part et bien distincte.

L'urticaire pigmentée n'est guère connue que depuis une douzaine d'années et depuis 1875 les observations que nous avons pu rassembler ne sont qu'au nombre de vingt-neuf. Vingt-trois

d'entre elles ont déjà été publiées, cinq sont inédites : une sixième a été déjà publiée en partie par le Dr Feulard; nous la compléterons plus loin avec des notes personnelles.

On trouvera toutes ces observations réunies à la fin de ce travail; mais nous désirons les présenter dès maintenant sous la forme d'un tableau qui montrera dans quelles proportions la maladie a été observée dans les différents pays.

Angleterre (15 observations).

Nettleship, 1869.
Morrant Baker, 1875.
Tilbury Fox (3 observ.), 1875.
Barlow, 1877.
Sangster, 1878.
Barlow, 1879.
Goodhart, 1879.
Pye Smith, 1880.
Cavafy, 1880.
Stephen Mackenzie, 1880.
Stephen Mackenzie. 1881.
Colcott Fox, 1883.
Radcliffe Crocker, 1885.

Amérique (2 observations).

Morrow, 1877.
G. H. Fox, 1884.

Allemagne (5 observations).

Lewinski (2 observ.), 1882.
Behrend (2 observ. inédites), 1885.
Unna, 1886.

Autriche (3 observations).

Pick (2 observ.), 1881.
Lazansky, 1886.

France (4 observations).

Feulard, 1885.
Vidal.
Fournier.
Quinquaud.

Il semble que la maladie soit un peu plus fréquente en Angleterre ou qu'on la diagnostique plus aisément. Nous tenons de MM. Barlow, Sangster, Colcott Fox, qu'ils ont observé récemment quatre nouveaux cas sur lesquels nous ne pourrions malheusement donner que des renseignements incomplets.

ÉTUDE CLINIQUE

Age. — L'urticaire pigmentée est une maladie de la première enfance. Tous les faits observés jusqu'ici ne concernent que des enfants. Nous verrons cependant en étudiant le diagnostic de cette affection quelques cas observés chez des adultes et publiés soit sous la dénomination d'urticaire pigmentée, soit comme des affections s'en rapprochant, et qui sont bien plutôt des érythèmes suivis de pigmentation, des angionévroses avec taches pigmentées, voisines de l'urticaire dite persistante ou même des trophonévroses encore peu connues. L'urticaire pigmentée survient en général dans les trois premiers mois après la naissance. Parfois l'enfant n'est âgé que de quelques jours lorsque les plaques caractéristiques apparaissent. Dans certaines observations c'est le troisième jour (Stephen Mackenzie), le premier et le deuxième jour après la naissance (R. Crocker) que la maladie a débuté. D'autres fois au contraire le début est beaucoup plus tardif : c'est au sixième mois (M. Baker), au dixième mois (Lazansky), au onzième mois (Behrend) et même au dix-septième mois (Quinquaud) et au dix-huitième mois (G. H. Fox) que se montre l'affection. Il semble qu'il y ait surtout deux périodes qui favorisent l'éclosion de la maladie : les quinze premiers jours après la naissance et les deuxième et troisième mois. C'est à cette phase de la vie que répondent la plupart des cas. A partir du quatrième mois la maladie devient de plus en plus rare; après la première année elle est exceptionnelle.

Sexe. — La maladie frappe aussi bien les enfants du sexe masculin que ceux du sexe féminin. Néanmoins les garçons semblent être plus prédisposés que les filles. Sur vingt-huit observations on compte dix-huit garçons et dix filles. Il faut faire remarquer à ce propos qu'en Allemagne et en France il y a autant de filles que de garçons atteints d'urticaire pigmentée, tandis qu'en Angleterre la plupart des cas se rapportent à des garçons.

Etat constitutionnel des malades. — L'urticaire pigmentée se développe chez des enfants parfaitement sains, le plus souvent même sans aucune tare héréditaire ou acquise. Ce sont des enfants de belle complexion, forts, vigoureux, bien nourris, élevés au sein, qui n'ont jamais été malades. Leur développement est normal, toutes leurs fonctions se font d'une façon régulière. On ne constate à la naissance rien qui puisse faire supposer l'affection cutanée. Souvent cependant ce sont des enfants à peau fine, qui ont un teint clair, des cheveux blonds, tous les attributs d'un tempérament lymphatique, mais ils sont bien développés ; ce sont de beaux enfants. Tilbury Fox ayant émis l'opinion que l'urticaire pigmentée se rapprochait du xanthelasma, on recherchait autrefois avec soin les symptômes de troubles hépatiques. Dans un ou deux cas, on a noté de l'ictère des nouveau-nés, sans aucune relation certainement avec la maladie qui nous occupe. Ces enfants ne semblent pas nerveux; on ne trouve qu'exceptionnellement chez eux des convulsions. Le malade de Behrend est mort cependant d'éclampsie. On ne trouve non plus aucun signe de syphilis héréditaire ou acquise.

Antécédents de famille. — De même, du côté des parents, les renseignements sont négatifs. Presque toujours le père et la mère sont sains et bien portants ; ils ne présentent aucune trace de syphilis ; leur santé était parfaite au moment de la conception. La grossesse a été normale : l'enfant est né à terme. La dentition se produit d'une façon normale et reste sans action sur l'affection de la peau. Généralement il n'y a aucune maladie cutanée dans la famille, pas de tendance à l'urticaire. Dans un cas cependant

(Sangster) la grand'mère maternelle était atteinte d'une affection squameuse et un oncle maternel était en traitement pour du psoriasis. De même chez la mère du malade de C. Fox, il y avait de l'urticaire.

Par exception il existe des antécédents tuberculeux : la petitte malade de Barlow était scrofuleuse ; ses frères étaient morts de tuberculose miliaire. Ce qu'on rencontre le plus souvent, ce sont des antécédents herpétiques, varices, hémorrhoïdes, arthrites déformantes, hernies., etc. On n'a signalé jusqu'ici qu'un seul malade atteint d'urticaire pigmentée dans la même famille. Comme ses frères et sœurs, l'enfant est bien portant et ne se ressent aucunement de sa maladie. Deux de nos petits malades avaient chacun quatre frères ou sœurs, tous forts, robustes, sans lésion cutanée. Dans les antécédents de famille on trouverait plutôt des troubles du système nerveux, des névropathes, des éclamptiques, une hémiatrophie faciale ou des arrêts de développement comme le bec-de-liévre par exemple. Somme toute, rien d'anormal ni du côté des parents ni du côté des malades eux-mêmes.

Affections intercurrentes.—Ordinairement l'éruption n'altère en rien la santé de l'enfant : les sécrétions et les excrétions se font régulièrement. L'enfant n'est pas plus exposé qu'un autre aux maladies. Celles-ci n'influencent en rien la marche de l'urticaire pigmentée et réciproquement cette dernière reste sans action sur la maladie intercurrente.

Dans un cas de Behrend, l'enfant ayant été atteint de rougeole, les taches grossirent et rougirent pour reprendre plus tard leur couleur. Dans un autre cas de Pick l'enfant fut pris de variole et les pustules se développèrent sur les plaques pigmentées.

Symptomes de début.— On s'aperçoit tout à coup sans qu'il y ait eu de symptômes prodromiques ni aucun trouble de la santé de l'enfant, sans qu'aucun phénomène réactionnel soit intervenu, sans qu'il y ait eu le moindre malaise, on s'aperçoit, disons-nous, d'une éruption qui se présente de la façon suivante :

Des taches d'abord d'un rouge clair, atteignant parfois plu-

sieurs centimètres de diamètre, apparaissent en premier lieu.

Elles n'ont à ce moment aucun caractère bien spécial à tel point que dans quelques cas la mère effrayée a pu les prendre pour des brûlures, pour des contusions, pour une compression.

Sur ces taches surviennent rapidement des élevures, très proéminentes, aplaties, également rouges et même d'un rouge intense. Cette teinte rouge est signalée dans la plupart des observations. Dans d'autres cas, le début par une papule ortiée est encore plus manifeste et des petites élevures blanches ressemblant à des piqûres d'ortie, entourées d'une auréole rouge sont alors signalées; ou bien encore la périphérie de l'élevure est d'un rouge sombre, la partie centrale d'un rose pâle. Après un laps de temps qui varie de quelques heures à plusieurs jours, ces plaques prennent une coloration brune et s'affaissent quelquefois complètement, mais cela est rare : en général la saillie primitive diminue seulement. Cette disparition de l'élevure rouge primitive est parfaitement indiquée dans l'observation de Lazansky : après quelques heures, dit-il, les efflorescences pâlirent, mais restèrent distinctes vingt-quatre ou trente-six heures, puis elles disparurent en laissant une tache d'un rouge clair ou brunâtre qui ne disparaît pas à la pression.

Il en résulte donc une plaque aplatie que nous retrouverons plus loin et qui subit en quelques jours ou en quelques semaines toutes les gradations de teinte du brun rouge au jaune clair en passant par le jaune rouge. Il n'y a pas de desquamation. On aurait noté parfois dès le début de grandes plaques brunes lisses et unies sans qu'il y ait eu au préalable de saillie urticarienne : ces plaques ne seraient pas surélevées. Dans l'observation de Stephen Mackenzie par exemple, on voit qu'il survint à l'âge de trois jours de grandes plaques brunes très larges, empiétant les unes sur les autres, qui ne s'élevaient pas au-dessus de la peau voisine et semblaient déposées sur cette dernière. Mais il est permis de se demander si dans ce cas le début a été bien observé et si la saillie ortiée initiale n'aurait pas passé inaperçue, Dès la pre-

mière période de l'affection, ces efflorescences atteignent des dimensions variables : tantôt ce sont de grosses élevures, tantôt elles n'ont que les dimensions d'un pois, d'une pièce de vingt, de cinquante centimes ou d'un franc ; d'autres fois même ce ne sont que de petits boutons qui peu à peu ou rapidement s'étendent en surface.

Ainsi donc, au début, apparition d'une élevure rouge qui s'affaisse bientôt en totalité ou en partie et qui est remplacée par une tache brune saillante ou maculeuse.

Quels sont les points primitivement envahis par ces élevures? Le plus ordinairement c'est par le tronc que débute l'éruption, elle se fait indifféremment sur la poitrine et l'abdomen qui sont atteints simultanément, ou bien sur la poitrine et le dos, mais il est rare que dès le début la partie antérieure du thorax ne soit pas le siège d'un certain nombre de ces efflorescences. Parfois, l'éruption a commencé sur les membres, par les avant-bras notamment, ou par les cuisses ; et plus rarement par le cou. Puis, plus ou moins rapidement, l'éruption s'étend sur les autres parties du corps : le ventre, le cou, les membres sont alors envahis. La face et les extrémités sont respectées surtout au début. Nous verrons plus loin que souvent ces parties restent indemnes ou que tout au moins elles ne sont pas un des lieux d'élection de la maladie. L'éruption ne se fait donc pas d'ordinaire en une seule fois : loin d'être générale d'emblée elle s'étend au contraire peu à peu par poussées, et s'accroît parfois en quelques jours, parfois aussi pendant des mois et même pendant une année. En même temps, les plaques peuvent ou bien conserver les dimensions de la plaque initiale, ou bien, mais cela est plus rare, prendre des dimensions un peu supérieures. C'est souvent après une cause occasionnelle que l'éruption se développe plus rapidement et subit une sorte d'impulsion. C'est ainsi que chez notre petit malade ce fut à la suite d'un bain sulfureux très chaud que l'éruption se généralisa tout à coup. L'enfant fut retiré du bain couvert de grosses plaques rouges, alors que depuis trois ou quatre mois qu'il avait son éruption, les

plaques restaient disséminées et peu nombreuses. Elles persistent aujourd'hui encore sous forme d'élevures brunes : aucune d'elles n'a disparu. Chez le malade de Behrend l'éruption s'accrut également à la suite de bains salés qu'on avait donnés à l'enfant.

Si dans ces cas, l'éruption a subi une recrudescence à la suite de ces bains, il semble exister d'autres observations dans lesquelles l'éruption s'est montrée pour la première fois sous une influence d'une autre nature, sous l'influence de la vaccination. Certes, de ce que l'urticaire pigmentée est une maladie qui survient chez les enfants et que ceux-ci sont en général vaccinés dès les premiers mois de la vie il n'en résulte pas qu'il existe nécessairement une relation entre ces deux phénomènes : il faut bien se garder d'établir un rapport constant de cause à effet entre cette vaccination et l'affection cutanée et cela avec d'autant plus de raison que dans bon nombre de cas l'éruption a précédé la vaccination. Néanmoins, le début de l'affection ayant été observé dans certaines circonstances quelques jours après la vaccination, ce fait doit être noté, d'autant plus qu'il répond à des faits analogues décrits sous le nom d'éruptions vaccinales et qu'il vient à l'appui d'une thèse défendue en 1881 au congrès de Londres par Behrend dans un mémoire sur les éruptions vaccinales.

Behrend a montré qu'il existait certaines éruptions qui survenaient à la suite de la vaccination à deux périodes bien définies du cours de la vaccine : tantôt pendant les trois premiers jours, tantôt du septième au neuvième jour après la vaccination constituant ainsi la forme précoce et la forme tardive de ces éruptions vaccinales. De même qu'on voit l'eczéma, l'impétigo, l'urticaire apparaître sous l'influence de la vaccine, éruptions constitutionnelles éveillées ou réveillées, comme dit d'Espine, par la présence du vaccin dans les tissus, de même pour l'éruption de l'urticaire pigmentée, le vaccin semblerait jouer dans quelques cas le rôle de cause déterminante.

L'éruption une fois constituée ne rétrocède pas : loin de disparaître, elle s'étend au cou, aux membres, en dernier lieu à

la face et aux extrémités, les élevures primitives devenant des plaques brunes pigmentées. Le corps revêt un aspect truité que nous retrouverons plus loin. Au début, il peut n'exister que dix, vingt, quarante taches, puis successivement, peu à peu ou brusquement, il en survient de nouvelles, celles-ci empiètant les unes sur les autres et le corps est bientôt couvert par l'éruption.

R. Crocker aurait vu survenir deux ou trois semaines avant l'éruption, des bulles au niveau des aines, des aisselles et du cou. Comme signe subjectif du début, il faut noter la démangeaison. Signalée dans la presque totalité des cas, elle est tantôt légère, tantôt et le plus souvent intense. Chaque fois que de nouvelles taches apparaissent, le prurit subit une exacerbation. Après quelques poussées qui se sont produites, comme nous l'avons dit, plus ou moins rapidement, la période d'état est définitivement constituée.

Période d'état. — L'affection est caractérisée par l'existence de plaques les unes saillantes, les autres aplaties, de même niveau que la peau, plaques qui présentent un certain nombre de caractères.

1. *Siège.* — Plus fréquentes sur l'abdomen, la poitrine et le dos où elles sont aussi le plus abondantes et où elles acquièrent leurs plus grandes dimensions, on les rencontre sur le cou, la face, les membres, les extrémités, le cuir chevelu, les organes génitaux et jusque sur les muqueuses. Mais il s'en faut de beaucoup que toutes ces parties soient envahies avec la même fréquence, avec la même intensité. La face et le cuir chevelu sont assez souvent respectés, ou bien les plaques y sont disséminées et peu nombreuses.

En outre, l'éruption s'y présente ordinairement avec des caractères un peu différents de ceux des autres plaques.

Nous verrons notamment qu'elles y sont plus claires, plus petites et moins saillantes. Il en est de même pour les extrémités et surtout pour la paume des mains et la plante des pieds : ces dernières peuvent rester indemnes alors que la face dorsale est atteinte. Il est assez fréquent de voir l'éruption siéger sur tout le corps et respecter la face et les extrémités, ou du moins la face

et la paume des mains ainsi que la plante des pieds. Les extrémités sont toujours moins atteintes que le tronc. Parmi les points où l'éruption est encore très prononcée, il faut citer les fesses et les lombes. Le pourtour de l'anus peut être envahi. Les dimensions des plaques y sont moindres. Les membres sont atteints à peu près également du côté de la flexion et du côté de l'extension. Enfin dans plusieurs observations et chez notre petit malade notamment, on a signalé la présence des plaques sur la muqueuse buccale, sur le palais et le voile du palais. Elles y sont seulement moins saillantes, d'un jaune plus pâle et plus irrégulières.

2. *Couleur.* — La couleur fondamentale de ces plaques est au début rouge, comme nous l'avons dit, puis brune lorsque la phase initiale a fait place à la période d'état. Les plaques saillantes sont toujours plus colorées que les plaques lisses et aplaties. En outre, la coloration varie suivant que les plaques siègent sur telle ou telle partie du corps : en général plus foncées et tirant sur le rouge brun et le brun livide au niveau des parties déclives, sur les membres inférieurs, aux extrémités; elles sont d'un brun fauve, d'un brun chamois sur le tronc et les membres. On voit donc habituellement différentes teintes réunies sur le même sujet. Autour de cette teinte brune viennent se grouper des teintes secondaires nombreuses et variées. Tantôt la coloration est café au lait clair, ou jaune pâle analogue à celle du pityriasis versicolor ; tantôt les plaques prennent un reflet verdâtre ou olivâtre. Quelques plaques, surtout au début, offrent une coloration rouge mat ou cuivre sombre; d'autres sont rosées, d'autres encore orangées. La plupart, lorsqu'elles sont irritées, s'entourent d'une auréole rose.

La coloration varie aussi à certains moments. Sous l'influence de la chaleur ou d'une excitation mécanique, la teinte passe du brun au rouge vif et au rouge écarlate. Par le froid les plaques deviennent cyanosées, d'un rouge bleuâtre foncé. Elles pâlissent sous la pression du doigt, mais tandis que les plaques rouges hypérémiées s'effacent presque complètement, les plaques brunes au

contraire conservent leur teinte, qui devient seulement un peu moins vive et pâlit de la périphérie au centre. En réalité la plaque pigmentée ne s'efface pas; c'est l'élément hypérémique surajouté que la pression fait disparaître. Lorsque l'enfant crie ou pleure, sous l'influence d'une excitation ou d'une émotion, comme la peur par exemple, on voit ces plaques se foncer, devenir rouge vif, écarlates, puis elles reprennent peu à peu leur coloration brune ou jaunâtre lorsque les phénomènes d'excitation ont cessé.

En résumé, les plaques rouges au début par suite de l'hypérémie laissent bientôt une teinte brun fauve qui s'éclaircit sur les plaques aplaties et qui se fonce sur les plaques saillantes. Ces dernières, lorsqu'elles sont congestionnées prennent une teinte livide. Sous l'influence de la température ou des excitations, la coloration de ces plaques varie du rose au bleu cyanotique. L'hypérémie disparaît sous le doigt mais la teinte brunâtre persiste.

3. *Nombre.* — Les plaques sont en nombre variable: tantôt disséminées, on en compte à peine de trente à quarante. D'autres fois groupées, elles sont nombreuses et le plus souvent elles présentent une confluence extrême, se réunissant les unes aux autres, se confondant par leurs bords, constituant ainsi des figures irrégulières, au milieu desquelles tranche la peau saine. Dans certains cas elles sont si abondantes qu'elles finissent par former de vastes nappes et que les espaces de peau saine que ces dernières circonscrivent sont si rares qu'on pourrait les compter. Elles forment, dit Lewinski, un réseau coloré dans les mailles duquel sont seulement visibles de petits îlots de peau normale. Les flancs sont presque uniformément bruns (Sangster). Sur les membres on voit parfois le nombre des plaques diminuer à mesure qu'on s'éloigne de la racine et qu'on se rapproche davantage des extrémités. En même temps les plaques offrent plus de tendance à l'affaissement.

Sur la face elles sont en général moins nombreuses que partout ailleurs.

4. *Dimensions.* — Les dimensions des plaques sont également des plus variables. Il en est qui atteignent un, deux ou trois cen-

timètres de diamètre. D'autres ne dépassent pas les dimensions d'une lentille. Habituellement elles atteignent les dimensions d'une pièce de vingt ou de cinquante centimes. Sur la face, les organes génitaux, aux extrémités, elles dépassent rarement le volume d'une lentille. Les dimensions et l'aspect d'un petit pois sont également assez communs sur les plaques isolées, saillantes, arrondies du cou et sur la face. Les dimensions sont plus considérables sur le tronc et notamment dans le dos, sur les lombes et les fesses.

5. *Configuration.* — Ces plaques sont généralement arrondies, nummulaires ou ovoïdes : cette forme en amande n'est pas très rare. Elles ne tardent pas à s'avancer les unes vers les autres, à se rejoindre et leur aspect devient ainsi tout à fait irrégulier, représentant des îlots groupés ou de grandes nappes dont les inégalités de surface rappellent encore les élevures qui les ont constituées. Ces plaques ne suivent aucune loi dans leur mode d'apparition, non plus que pour leurs caractères extérieurs. On a parfois noté cependant que sur le cou elles étaient allongées et parallèles aux plis transversaux de la peau. Cette disposition est notamment très nette sur le malade de M. Fournier. En outre, on en trouve le plus souvent au niveau des points de frottement des vêtements, à la ceinture, aux poignets par exemple et elles sont alors allongées perpendiculairement à l'axe vertical du tronc ou des membres. Chez le malade de Sangster, sur celui de Behrend, les élevures du dos étaient disposées suivant des lignes et paraissaient avoir été déterminées par le grattage. Il semble même que dans quelques cas on puisse imprimer à ces plaques la configuration que l'on veut. Feulard aurait ainsi marqué une plaque ortiée qu'il avait produite par frottement et il a pu assister à sa transformation pigmentée.

6. *Caractères objectifs.* — Ces caractères doivent être étudiés sur les plaques saillantes tuberculeuses et sur les plaques aplaties maculeuses. Sur celles-ci l'épiderme est lisse et uni : la consistance est à peu près la même que celle de la peau saine du voisinage. Cette dernière est au même niveau que la plaque dont les bords se

dégradent peu à peu pour se continuer avec les téguments sains. Au niveau des élevures qui proéminent de un à cinq et six millimètres, l'épiderme n'a pas cet aspect lisse et luisant qu'il revêt sur les taches. Il forme au contraire de petits sillons, de petites irrégularités qui donnent à la peau une apparence granuleuse et chagrinée. Il semble que des saillies multiples se soient réunies pour constituer cette plaque. Chez un des malades de T. Fox quelques plaques avaient un acpect uniformément infiltré, mais la plupart semblaient formées par une agglomération de boutons circumpilaires. Nous avons pour notre part recherché si la lésion cutanée était plus prononcée autour des poils et nous avons vu que les orifices pileux étaient parfois très apparents, les poils étant d'ailleurs normaux. Dans l'observation de Goodhart il est également signalé que les plaques semblaient un peu rugueuses comme cela pourrait résulter de papules mousses, très rapprochées, devenues confluentes. Chez le malade de Morrow certaines plaques présentaient un aspect curieux en échiquier : elles semblaient parsemées de petites papules séparées par des sillons transversaux rappelant l'aspect de la peau des articulations des doigts. En tendant la peau, ces petites élevures disparaissaient. Le plus souvent, il existe au-dessus de la plaque une quantité de plis dirigés transversalement ou longitudinalement, plis qui occupent toute l'étendue de l'élevure et qui sont séparés par autant de petits sillons. Il semble que l'épiderme distendu outre mesure au moment de la turgescence de la plaque initiale n'a pu reprendre ses dimensions premières et qu'il est resté trop lâche pour le derme sous-jacent affaissé. Lorsqu'une poussée survient, et que les tubercules hypérémiés deviennent plus saillants, ces plis disparaissent, l'épiderme se distend de nouveau et devient lisse et uni.

La consistance de ces plaques est variable : tantôt et le plus souvent, elles donnent au doigt une sensation de résistance, de fermeté, de cuir épais ; en plissant la peau, on sent qu'elle est plus ou moins épaissie ; d'autres fois elles sont plus molles que les parties voisines, veloutées, lisses et unies. Parfois encore, la

saillie qu'elles forment est peu appréciable; il n'y a pas d'épaississement au niveau des plaques; la peau y est seulement moins fine que d'ordinaire. La plupart des plaques tranchent nettement sur la peau saine voisine; quelquefois, cependant, elles ne s'en distinguent pas franchement. Leurs bords s'estompent et il devient difficile de reconnaître la limite exacte qui sépare la peau blanche normale de la tache pigmentée. Lorsque les tubercules se confondent, il devient presque impossible de retrouver sur la grande nappe brune ainsi formée, les élevures primitives. Il peut cependant exister des sillons plus ou moins profonds qui représentent les bords de l'élevure primitive au niveau des points de contact de ces saillies.

Sous la pression du doigt, on les voit s'aplatir, puis reprendre ensuite peu à peu leurs dimensions lorsque la pression cesse. Nous avons vu que la couleur, les dimensions, le nombre et la configuration des plaques étaient extrêmement variables suivant les points du corps que l'on examinait. Après avoir étudié les principaux caractères d'une plaque ainsi prise isolément, il est maintenant nécessaire d'envisager de quelle façon tous ces éléments se groupent, comment, en d'autres termes, se présente en clinique un enfant atteint d'urticaire pigmentée.

Aspect de l'enfant. — Avant qu'on déshabille l'enfant, on se trouve généralement en présence d'un sujet fort, vigoureux, gai, bien portant. On s'aperçoit que la face et le cou sont couverts de petites élevures d'un jaune pâle ou d'un rose jaunâtre, de nombre variable et ne dépassant guère les dimensions d'une grosse lentille, ne disparaissant pas à la pression, restant souvent indistinctes, siégeant un peu partout et envahissant même le cuir chevelu. Les paupières sont généralement affectées, mais ces petites saillies ne gênent aucunement la vision, pas plus qu'une plaque de xanthelasma par exemple, à laquelle elles ressemblent extrêmement. Parfois cependant, au moment des poussées, on a pu voir (Morrow) ces plaques devenir le siège d'une hypérémie prononcée et empêcher la paupière supérieure de se relever. Les oreilles, le nez,

la commissure des lèvres peuvent être le siège de ces plaques. Sur la face elles sont en général plus petites et plus pâles que partout ailleurs. Elles offrent en ces points la couleur jaune paille du xanthelasma ; sur le cou elles sont souvent dirigées parallèlement aux plis de la peau. Si l'on examine alors les mains et les pieds, on peut les trouver indemnes, mais parfois aussi on y rencontre des plaques et celles-ci diffèrent un peu suivant qu'elles occupent la face dorsale ou bien les faces palmaire ou plantaire. Sur la face dorsale, elles ont les caractères des autres plaques du corps : elles sont cependant discrètes le plus souvent. Sur la paume des mains ou sur la plante des pieds ces plaques sont rouges, molles, aplaties ou peu saillantes, se confondant avec la peau saine d'alentour et en général assez mal délimitées.

Que maintenant on déshabille l'enfant et on le trouve couvert de plaques qui sont, comme nous l'avons dit, les unes saillantes, les autres aplaties. Tantôt ce sont les premières qui sont les plus abondantes, tantôt et surtout lorsque la maladie est en voie de guérison ce sont les secondes qui sont les plus nombreuses.

Parfois même, on ne trouve que ces dernières pendant toute la durée de la maladie. Tandis que les macules présentent une coloration café au lait plus ou moins clair, les élevures au contraire offrent une coloration qui varie du rouge brun ou du rouge cuivré au brun chamois. Le corps présente alors un aspect truité typique : L'enfant est tacheté comme un léopard (T. Fox). Il peut même devenir complètement brun avec quelques espaces de peau saine irrégulièrement disséminés. Il existe plusieurs observations dans lesquelles il y avait plus de peau malade que de peau saine.

Si l'on frotte ces plaques, on les voit immédiatement s'élever, en même temps qu'elles prennent une teinte rouge sombre ou livide, la peau saine du voisinage présentant seulement une teinte rosée. Ces plaques sont alors lisses, luisantes et unies. Parfois la partie périphérique seule prend cette coloration rouge : la partie centrale s'élève encore plus et tranche par sa coloration blanche sur l'hypérémie voisine. Cette saillie apparaît surtout blanche

lorsqu'on tend la peau. D'autres fois, la partie centrale des plaques prend un aspect nacré qui peut faire croire à la présence de liquide, mais on ne fait soudre aucune goutte de sérosité. On a alors affaire à une évelure ortiée type qui disparaît en un quart d'heure ou une demi-heure.

Que l'enfant se débatte, crie, s'effraye, les mêmes phénomènes vont se reproduire et les plaques passent ainsi du rouge vif au brun pâle, puis prennent de nouveau une teinte rouge sur la totalité de leur surface ou sur une partie seulement. A mesure que l'on examine l'enfant, des phénomènes subjectifs ne tardent pas à se manifester. C'est d'abord le prurit : nous l'avons signalé dans la période de début de la maladie ; quelquefois il n'est apparu que dans la période d'état et même à une époque avancée de la maladie, (15 mois St. Mackenzie). Dans des cas très rares il a manqué. On peut dire que c'est un élément à peu près constant, qu'il existe dans la plupart des cas, souvent intense et même qu'il est parfois d'une violence extrême. Ce prurit n'est pas continu; en étudiant la marche de la maladie, nous verrons qu'il apparaît surtout au moment des poussées. Néanmoins on le voit survenir sous l'influence des causes somatiques que nous signalions plus haut et surtout lorsqu'on déshabille l'enfant. Au moment où l'air frappe la surface cutanée ainsi mise à nu, les démangeaisons apparaissent, parfois légères, mais le plus souvent excessives. L'enfant se gratte avec rage (Vidal) et détermine des excoriations, des papules de prurigo, etc. Ces démangeaisons ne paraissent pas survenir ni s'accroître sous l'influence des causes qui les produisent dans un grand nombre d'affections de la peau. Disons-le d'ailleurs ici une fois pour toutes, les conditions qui déterminent l'apparition des élevures d'urticaire, l'alimentation par exemple, restent en général sans influence lorsqu'il s'agit de l'urticaire pigmentée. Lorsque l'enfant est vêtu ou lorsqu'il dort, les démangeaisons se calment. Chez le malade de St. Mackenzie cependant, les démangeaisons étaient surtout nocturnes et empêchaient le petit malade de dormir. A mesure que la maladie de-

vient plus ancienne le prurit va en diminuant et même il finit par disparaître. L'enfant présente parfois une sensibilité extrême au froid, les moindres variations de température l'impressionnent péniblement; ou bien au contraire, c'est sous l'influence de la chaleur que surviennent des modifications au niveau des téguments. Dans l'observation de Lewinski par exemple, l'enfant devenait écarlate et sa figure se boursouflait alors.

Il n'y a d'ailleurs aucun trouble de la sensibilité. Sauf au moment des poussées la température n'augmente ni au niveau de la peau saine ni sur les élevures elles-mêmes. Si l'on continue à examiner l'enfant, on remarque bientôt que toutes les plaques qu'il a irritées sont devenues rouges et turgescentes. Tandis que les plaques saillantes sont d'une coloration rouge vif et forment des élevures très prononcées, les taches aplaties au contraire, sont seulement plus colorées et sont à peine surélevées.

Que l'on excite alors artificiellement les espaces de peau saine qui entourent les plaques, ou bien encore que l'on irrite avec la pointe d'un instrument les plaques elles-mêmes et l'on verra survenir un nouveau phénomène, nous parlons de cet état urticant que l'on désigne sous le nom d'urticaire factice. Voici en quoi consiste ce phénomène : Lorsqu'on trace sur une partie quelconque du corps, mais principalement sur le tronc une ligne, soit avec l'ongle, soit mieux avec un instrument mousse, on voit apparaître sur le point excité les modifications suivantes : après un intervalle de temps variable, suivant les sujets, mais qui peut être évalué à une demi-minute environ, oscillant entre quinze secondes et une minute, apparaît une bande rouge. Celle-ci s'étend très rapidement et atteint une largeur de un centimètre ou deux avec dégradation de la teinte rose vers la périphérie. Elle ne fait aucun relief sur la peau voisine. Puis, après une minute environ, on voit survenir au centre même de la bande rouge, c'est-à-dire sur le point de la peau qui a été directement excité une toute petite saillie blanchâtre. Cette élevure augmente bientôt et atteint son maximum de développement après cinq ou six minutes environ. Elle se

présente alors sous la forme d'une saillie blanche, de un à deux millimètres de hauteur et d'autant plus large que la surface excitée a été plus considérable. Elle représente ainsi toutes les lettres, les dessins, les traits qui ont été tracés. En passant légèrement le doigt sur ces saillies on se rend encore mieux compte du relief qu'elles forment. Cette saillie blanche persiste dans cet état pendant une demi-heure ou une heure, puis elle disparaît peu à peu et cette régression est aussi lente que l'apparition avait été brusque. En général après deux heures, la saillie blanche a disparu et il ne persiste que la zone rosée qui s'efface à son tour progressivement, mais qui est quelquefois très longue à disparaître.

Ce phénomène de l'urticaire factice se produisait de la façon que nous venons d'indiquer sur la peau saine dans presque tous les cas : dans quelques observations cependant, il faisait défaut. Mais, et c'est là un point intéressant, on peut le rencontrer aussi sur les taches brunes elles-mêmes. En rayant la plaque ou encore en la piquant, on voit apparaître une saillie blanche d'urticaire factice. Chez le malade de Unna on provoquait même de l'urticaire factice sur les plaques alors qu'on ne pouvait en faire apparaître les élevures sur la peau saine. On produit toujours plus difficilement cette urticaire factice sur les plaques maculeuses que sur les plaques tuberculeuses.

Le malade de Morrow présentait en ce qui a trait à l'urticaire factice quelques phénomènes intéressants : « La moindre irritation de la peau, dit Morrow produit des élevures. Leur rapidité et leur étendue dépendent du degré d'irritation. L'effet paraît limité à la région qu'innerve le nerf affecté. Ainsi en marquant avec de l'encre indélébile l'une des élevures, on voyait apparaître une saillie circulaire correspondant à la ligne tracée par la plume et qui venait circonscrire l'élevure. Cette susceptibilité s'accentuait surtout au niveau des plaques de peau malade. L'irritation d'une zone de peau saine sur le bras demandait de quatre à cinq minutes pour se transformer en élevure, tandis que la même irritation

sur une plaque de peau malade voisine de la précédente ne mettait que deux ou trois minutes pour produire le même résultat. L'élevure blanche restait distincte pendant quarante minutes environ et il fallait de cinq à sept heures pour que toute trace du phénomène eût disparu. Ces élevures factices durent plus longtemps que les élevures spontanées qui surviennent au niveau des plaques pigmentées après une émotion par exemple. »

Avant de terminer l'examen de l'enfant, signalons l'état des ganglions lymphatiques.

On trouve mentionnée dans quelques observations une tuméfaction de ces ganglions. Pick a même voulu faire jouer un certain rôle à ces adénopathies multiples et il se demande s'il ne faut pas leur attribuer la persistance des élevures et la difficulté de la résorption des plaques par suite de la gêne qui se produit dans la circulation lymphatique. Chez les trois malades que nous avons pu examiner, l'état des ganglions était bien différent.

Chez le petit malade de M. Fournier on trouve une induration desganglions cervicaux : ils sont de la grosseur d'un petit pois, durs, indolents, roulant sous le doigt et rappelant exactement l'adénopathie cervicale dessyphilitiques. Dans l'aine gauche on trouve à la partie la plus externe, un autre petit ganglion. Tous les autres ganglions lymphatiques sont sains. Chez la malade de Feulard il n'y a également qu'une adénopathie cervicale semblable à celle que présente le malade de M. Fournier. Les autres ganglions sont indemnes. Chez notre troisième petit malade il n'en va plus de même, et tout récemment nous avons pu constater que tous les ganglions sont engorgés. Les ganglions cervicaux, de la nuque, mastoïdiens, sous-mentonniers, de l'aisselle, de l'aine, de l'épitrochlée sont indurés et présentent les caractères que nous mentionnions ci-dessus. Quelle importance faut-il donc attacher à cette adénopathie? Les glandes lymphatiques présentent, avons-nous dit, les dimensions d'un pois : elles sont dures, indolentes, et roulent sous le doigt. Si l'on songe au peu d'obstacle qu'apportent dans la circulation de la lymphe les ganglions qui dans la syphilis par

exemple, présentent les mêmes caractères, si l'on considère combien une induration ganglionnaire apporte peu de gêne à la cirlation locale, on est autorisé à supposer que l'adénopathie de l'urticaire pigmentée ne peut guère être considérée comme une cause de persistance des élevures, comme une entrave au processus de guérison de la maladie.

Si l'on considère au contraire que presque tous ces enfants éprouvent des démangeaisons parfois très intenses à la suite desquelles surviennent des excoriations ; si l'on fait enfin la part de ces vésicules et de ces bulles que nous allons étudier dans un moment, et qui en se desséchant laissent des croûtelles au-dessous desquelles on peut voir s'établir la suppuration, on arrive alors à cette conclusion que ces adénopathies représentent moins une lésion initiale qu'une altération secondaire, conséquence des érosions qui ont existé à la surface de la peau. A l'appui de notre opinion nous ferons valoir que c'est chez le malade qui présentait les plus fortes démangeaisons, les poussées les plus fréquentes et par suite le plus grand nombre d'excoriations que l'on trouvait le plus grand nombre de ganglions tuméfiés. Chez la petite malade au contraire, qui n'avait presque plus de prurit, l'adénopathie existait à peine et pouvait même être considérée comme nulle.

Tel est l'aspect sous lequel se présente un enfant atteint d'urticaire pigmentée, mais à certains moments cet aspect change complètement : de nouveaux symptômes apparaissent, se surajoutent à ceux que nous venons d'indiquer. On se trouve alors en présence d'une phase particulière de la maladie, d'une poussée ; réunion de symptômes aigus qui viennent se greffer sur les lésions à évolution chronique qui existaient déjà.

A certaines périodes, extrêmement variables d'ailleurs avec les sujets, en général plus éloignées pendant l'hiver que pendant l'été, on voit survenir au niveau des plaques une rougeur diffuse qui s'étend de proche en proche, gagne toute l'étendue de ces plaques et envahit les espaces de peau saine. Celle-ci prend une teinte rosée, tandis que les élevures brunes ainsi que les

plaques lisses prennent une coloration d'un rouge foncé ou livide. Le petit malade offre alors une teinte cramoisie au lieu de la couleur brune qu'il présentait auparavant. En même temps, les démangeaisons reparaissent avec une grande intensité, puis des éléments éruptifs surviennent qui ne se rencontrent qu'au moment de ces poussées; nous voulons parler de vésicules ou même de bulles. Sauf au début de la maladie où l'éruption procède, comme nous l'avons dit par poussées, il ne se forme pas en général de nouvelles plaques ortiées. Ce sont donc les élevures anciennes qui s'hypérémient et dont la saillie s'accroît encore. C'est sur ces dernières que par suite de l'intensité du processus congestif vont se former les vésicules et les bulles.

Le nombre de celles-ci est extrêmement variable : tantôt il y en a une dizaine, d'autres fois on en compte de vingt à trente comme chez notre petit malade, tantôt il y en a davantage. Lorsque la poussée congestive est généralisée, le nombre des bulles s'accroît : lorsque au contraire la poussée est partielle ou locale on peut ne compter qu'une deux ou trois bulles. De même si la maladie marche vers la guérison le nombre des bulles diminue.

Les dimensions de ces vésicules ou de ces bulles sont également très différentes suivant les poussées et suivant les points du corps où on les examine. Elles ont d'ordinaire le volume d'une petite lentille; elles sont remplies d'un liquide clair, incolore ou jaune citrin.

Au début, ce liquide n'est pas collecté et si l'on pique avec une épingle le sommet de la vésicule, on n'en fait soudre qu'une gouttelette d'une sérosité incolore. Les bulles sont, elles aussi, de dimensions fort variables. Elles sont parfois entourées, sur les points notamment où la peau est épaissie, d'un cercle violacé très étroit. Elles durent de vingt-quatre à trente-six heures : en général l'enfant les arrache avant ce terme. Elles laissent alors une petite plaie qui se cicatrice après un temps plus ou moins long. D'autres fois la vésicule se dessèche : il se forme une petite croûtelle qui tombe après trois ou quatre jours sans laisser au-

dessous d'elle ni ulcération ni cicatrice. Tous les points atteints par l'éruption peuvent être le siège de ces vésicules qui ne relèvent, nous le répétons, que de l'exagération du mouvement congestif des plaques pigmentées.

Si les poussées congestives existent dans l'immense majorité des cas, il n'en est pas de même des vésicules ou des bulles qui n'ont pas toujours été observées. On peut dire néanmoins qu'elles surviennent le plus souvent à un moment quelconque de la période d'état de la maladie : parfois même elles se sont montrées dès le début de l'affection.

Ces processus congestifs se montrent sans cause appréciable, sans que rien en puisse faire prévoir l'apparition, Quelquefois cependant, ils surviennent après des écarts de régime (Morrow). Ils ne semblent avoir aucune influence sur la santé de l'enfant dont le prurit est seulement ravivé. Dans aucun de ces cas, à notre connaissance du moins, sauf chez le malade de M. Fournier où elle atteignait 38° et 39°, la température n'a été prise. Chez notre petit malade la main pouvait apprécier une élévation de la température locale au niveau des plaques hypérémiées.

Les poussées peuvent reparaître chez le même malade à intervalles très variables : il peut s'en rencontrer une tous les mois, parfois même plusieurs. Dans ce cas, il y a alors une forte poussée, puis une poussée légère avec trois, quatre ou cinq bulles disséminées.

C'est pendant la saison chaude que le malade serait surtout exposé à ces poussées congestives.

Nous ne revenons pas ici sur l'absence de symptômes généraux que nous avons déjà signalée. La santé de l'enfant est en tout point excellente et aucun trouble dans les fonctions de l'organisme ne pourrait faire soupçonner l'affection dont cet enfant est atteint.

FORMES

Dans tout le cours de notre description nous avons insisté sur ce fait que l'on rencontrait généralement des plaques saillantes ou papulo tuberculeuses mêlées à des plaques aplaties ou maculeuses. A mesure que la maladie tend à entrer en régression, ces dernières deviennent plus nombreuses, mais il est des cas où dès le début elles existent seules, de même qu'on trouve d'autres faits dans lesquels les plaques étaient pour la plupart saillantes.

Nous partageons donc complètement l'opinion de Duhring, de Cavafy (communication écrite) qui admettent :

1° Une forme nodulaire (type xanthelasmoidea de Tilbury Fox);

2° Une forme maculeuse (type Cavafy).

Nous y ajoutons une troisième forme, la forme mixte qui a servi de type à notre description.

Nous ne pouvons malheureusement pas insister sur ces différentes formes : on comprend combien il est difficile d'y ranger telle ou telle observation lorsqu'on n'a pas eu soi-même le malade sous les yeux. Néanmoins, nous ne saurions trop appeler l'attention sur ce point et en montrer l'importance. C'est d'après nous, dans l'étude de ces formes, que l'on trouvera l'explication de ces divergences d'opinion, plus apparentes que réelles, qui ont été signalées à propos de certains examens microscopiques. Nous verrons plus loin que les résultats fournis par l'histologie ne sont pas tout à fait les mêmes, suivant que l'on examine une plaque sail-

lante ou une plaque aplatie en voie de résolution. C'est ainsi par exemple que M. Quinquaud et le professeur Pick, qui ont examiné des plaques aplaties, ont trouvé les mêmes altérations, qui diffèrent de celles signalées par M. Unna. Ce dernier paraît avoir examiné des tubercules en pleine activité, et il a constaté dans les cellules de l'épiderme des altérations pigmentaires que d'autres observateurs n'ont pas rencontrées et que, pour notre part, nous n'avons pas trouvées dans nos préparations personnelles.

Or, nous devons à l'obligeance de M. Cavafy la communication d'un détail qui semblerait donner la raison de ce fait. Dans la forme tuberculeuse ou nodulaire, nous dit-il, les tubercules sont le plus souvent le siège d'une pigmentation prononcée, mais quelquefois ils sont pâles tandis que la peau du voisinage est elle-même pigmentée. On conçoit donc que les résultats puissent différer suivant que l'on examinera au microscope tel ou tel de ces cas.

Telles sont les trois seules formes qu'il nous paraisse logique d'admettre. Nous ne croyons pas en effet, que l'on soit en droit de considérer comme des formes spéciales ces faits dans lesquels l'éruption était discrète, respectait la face ou les extrémités, non plus d'ailleurs que ceux dans lesquels on ne trouve signalées ni les poussées congestives ni l'apparition de bulles sur les plaques ortiées. Ce sont là, si l'on veut, des formes frustes de la maladie; mais il ne nous semble pas qu'on doive les décrire à part.

Si l'on se demande maintenant, pourquoi chez un sujet l'affection évolue à l'état de macules, tandis que chez un autre elle se traduit par des tubercules, on ne trouve guère de réponse satisfaisante. Le microscope, en permettant de constater la disposition des cellules, donne bien la raison de ces différences macroscopiques mais il ne peut nous renseigner sur les phénomènes intimes qui ont présidé à l'agencement de ces cellules et l'on est forcé d'attribuer à des conditions encore inconnues de la vitalité des tissus les divers états que nous venons de signaler. Disons en terminant que d'après une communication très intéressante que M. le

Dr. A. Sangster a bien voulu nous faire, il semble que le type papulo-tuberculeux de l'éruption soit en général plus discret que le type maculeux.

MARCHE. — DURÉE. — TERMINAISONS

La marche de l'urticaire pigmentée est continue mais non progressive. L'éruption se fait parfois, quoique rarement, en une ou deux poussées, la deuxième survenant après un intervalle de temps très variable. Le plus souvent il y a plusieurs accès successifs qui surviennent dans l'espace de quelques semaines, c'est le cas le plus ordinaire, ou en six, huit mois, un an. Il est bien rare qu'après cette époque l'éruption ne soit pas généralisée. Lorsqu'au contraire, il n'y a eu que deux ou trois mouvements congestifs, les plaques sont bien moins nombreuses : on pourrait même les compter. Les plaques n'apparaissent pas isolément les unes à la suite des autres : elles se montrent au contraire par groupes qui sont suivant le cas, plus ou moins étendus et qui surviennent à la suite d'une poussée. Toute élevure ortiée laissera à sa place soit une saillie, soit une plaque lisse qui se pigmentera en quelques jours ou en quelques semaines de plus en plus. Mais des macules peuvent aussi survenir, nous l'avons vu, sans qu'il y ait eu d'élevure rouge au préalable. En dehors de ces phases pendant lesquelles surviennent les élevures qui se pigmenteront, on voit les saillies produites soit par le grattage, soit par un instrument mousse, survenir d'une façon continue ; mais elles ne laisseront pas de pigmentation. Il faut cependant rappeler ici que Feulard a pu voir la pigmentation succéder à une plaque qu'il avait produite expérimentalement. Rappelons d'autre part le fait intéressant signalé par Morrow qui a vu les élevures spontanées n'avoir qu'une

durée éphémère et laisser des taches pigmentées, tandis que les élevures provoquées d'urticaire factice persistaient parfois pendant plusieurs jours et ne laissaient pas de pigmentation.

Quoi qu'il en soit, après un an au maximum, la maladie est définitivement constituée et elle ne progresse plus. Généralement il ne se forme plus de nouvelles taches, mais aucune des anciennes ne disparaît. La règle est de voir ces taches commencer par le tronc, envahir la tête et les membres, les élevures rouges persister quelques heures ou quelques jours, puis se pigmenter peu à peu. Tantôt alors ces plaques restent saillantes, cette saillie devenant même plus considérable, tantôt les élevures s'affaissent et il en résulte une macule : c'est la période d'état de la maladie. L'enfant se présente alors avec l'aspect tacheté que nous avons décrit ; il ne se ressent aucunement de son affection. Il grandit et s'accroît normalement. Pendant cette longue période, il n'y a à signaler que les démangeaisons et les poussées congestives. C'est pendant cette période, en effet, que surviennent les poussées dont nous parlions plus haut. Plus ou moins fréquentes, plus ou moins intenses, elles s'accompagnent de la formation de vésicules ou de bulles ainsi que d'un redoublement des démangeaisons. Ces phénomènes persistent pendant plusieurs années. Chez le malade de Lazansky, en trois ans, les plus fortes poussées eurent lieu huit fois. Puis les poussées deviennent de moins en moins fréquentes : au lieu de revenir tous les mois, elles s'espacent ; on ne les voit plus reparaître que tous les deux, trois et six mois. Les vésicules deviennent de plus en plus rares, de moins en moins prononcées. En même temps encore, et c'est là un signe important, le prurit diminue et finit même par disparaître. Les plaques ortiées qui se forment ne se pigmentent plus.

Les plaques anciennes, elles aussi, subissent des modifications importantes : elles s'affaissent, tendent à s'aplatir, comme si elles étaient simplement déposées sur la peau. L'épiderme se plisse à la suite de cette surdistension. Bientôt, les tubercules et les papules deviennent des macules. Leur coloration diminue graduellement,

passe du brun foncé au fauve, au brun chamois, puis au café au lait d'abord foncé, ensuite de plus en plus clair et la plaque finit par disparaître complètement. Il nous a semblé (malades de Feulard et de M. Vidal) que la guérison commençait par les plaques des extrémités et notamment par celles des jambes qui s'affaissent les premières et dont la coloration pâlit de plus en plus, en même temps qu'elles sont le siège d'un prurit moindre et qu'il devient impossible d'y produire les élevures factices qu'on détermine sur les autres plaques.

On a pu voir (Morrow) les taches pâlir pendant l'hiver alors que les poussées, étaient plus rares, mais se foncer de nouveau au printemps lorsque les poussées redevinrent plus fréquentes. En effet, sous l'influence des saisons, les principaux caractères distinctifs de la maladie se modifient, s'accentuent pendant l'été, s'amendent au contraire lorsque le froid survient. C'est ainsi que les poussées qui en été peuvent revenir toutes les semaines, peuvent pendant l'hiver ne se montrer que tous les mois ou tous les deux mois.

Ces poussées reconnaissent des causes qui nous échappent absolument. L'alimentation, contrairement à ce qui se passe pour l'urticaire vraie, par exemple, n'a sur elles aucune influence. Les émotions morales qui peuvent déterminer l'hypérémie passagère des plaques, restent également sans effet sur les accès congestifs.

Le plus souvent, l'urticaire pigmentée ne retentit en aucune façon sur la santé générale : les enfants continuent à se bien porter. Ce sont même, nous l'avons vu, de fort beaux enfants. Toutes les fonctions se font normalement. Le développement de l'enfant est parfaitement régulier. Inversement, les maladies intercurrentes n'ont aucune influence sur l'affection cutanée. La dentition se fait facilement, d'une façon normale. Unna a vu une rougeole survenir chez un petit malade : les taches grossirent et rougirent pour reprendre ensuite leur ancienne forme et leur coloration primitive. Pick a vu son petit malade être atteint de variole à seize mois. D'après lui, les pustules se seraient développées sur les éle-

vures : la coloration consécutive à ces pustules était la même que celles des plaques pigmentées. Quant à la vaccine, nous avons vu que parfois l'éruption lui succédait : en général les deux processus sont sans effet l'un sur l'autre. Seuls, les malades de Tilbury Fox et de Barlow, étaient atteints l'un d'un enrouement et d'un rhume continuel, l'autre d'une adénopathie cervicale suppurée. Tous les autres sujets étaient en parfaite santé et rien d'anormal n'est signalé chez eux pendant toute la durée de l'affection cutanée.

Cette durée est longue et indéterminée. Pendant des années les lésions cutanées restent stationnaires : elles ne progressent pas, mais elles ne diminuent pas non plus. Il arrive cependant un moment où les taches pâlissent puis elles s'effacent peu à peu.

Il nous est difficile d'apprécier exactement la durée de cette maladie. Beaucoup de ces malades ont été perdus de vue. D'autre part, des renseignements utiles qui auraient pu nous être fournis par plusieurs observateurs nous ayant fait défaut, nous ne pouvons donner ici que les résultats incomplets de nos investigations.

Plusieurs de ces malades sont morts.

Le malade de Morrant Baker est mort presque subitement à l'âge de trois ans. Pendant les deux années qu'il avait été tenu en observation il n'y avait eu que fort peu de changements dans l'aspect de la maladie.

Le malade de R. Crocker a succombé à une bronchite compliquant la coqueluche vers l'âge d'un an. Il y aurait eu une légère amélioration quelques mois avant la mort.

Les deux malades de Behrend sont morts, l'un de diarrhée, l'autre d'éclampsie.

Les malades de Lewinski, de Barlow, de Sangster, de Goodhart, de Pick, de Quinquaud ont été perdus de vue.

Nous n'avons pu nous procurer aucun renseignement sur les malades de Stéphen Mackenzie, G. H. Fox, Morrow, Lazansky.

Les autres malades ont présenté une amélioration ou sont en voie de guérison, deux sont même tout à fait guéris.

Nous devons à l'obligeance de MM. Barlow, Pye Smith, Cavafy, Pick, les renseignements suivants sur leurs malades.

Ces renseignements datent donc de 1887.

Le malade du Pr Pick est guéri ; il n'existe chez lui, depuis deux ans, aucune trace de la maladie.

Le malade de Pye Smith est également guéri, mais le Dr Pye Smith a perdu de vue cet enfant et il ne sait pas s'il y a eu des récidives.

Chez le malade du Dr Cavafy, un grand nombre de taches ont disparu, notamment sur les régions cervicale et lombaire ainsi que sur les cuisses. D'autres taches, sur le tronc, ont notablement diminué d'étendue, et leur pigmentation a pâli. L'hypérémie des taches existe toujours, mais elle est bien moindre qu'autrefois. Les élevures d'urticaire factice se produisent encore, mais bien moins rapidement. L'affection tend donc à disparaître quoique très lentement. L'amélioration se fait par périodes.

Chez le malade du Dr Barlow il y a également de l'amélioration : l'excitabilité de la peau a beaucoup diminué, mais il y a encore des taches pigmentées sur le tronc.

En 1887, le malade de Unna était âgé de cinq ans : les taches s'étaient aplaties et étaient devenues lisses en même temps qu'elles avaient pâli.

Chez le malade de Lazansky il semble qu'il y avait, en 1886, un peu d'amélioration.

La malade de Feulard est âgée de près de six ans : elle est également en voie de guérison, mais celle-ci se fait lentement. Les taches pâlissent, tendent à s'effacer, elles s'aplatissent et ne déterminent plus de prurit. Il y a encore cependant par moments des poussées congestives avec formation de bulles.

Les malades de M. Fournier et de M. Vidal sont dans un état stationnaire.

Les renseignements suivants sont de date plus éloignée.

Le malade de Lewinski présentait encore son éruption à l'âge de dix-huit ans (1882); elle ne s'était pas modifiée. L'affection semble être restée stationnaire jusqu'à l'âge de neuf ans. A cette époque, il survint des élevures nouvelles, mais elles n'étaient pas suivies de pigmentation : ces élevures se répètent depuis cet âge.

Les taches anciennes avaient cependant pâli aux bras et à la figure.

Quant aux trois malades de Tilbury Fox, voici d'après Colcott Fox l'état de leur santé en 1883.

Chez l'un (la deuxième observ.) l'éruption a presque entièrement disparu.

Chez un autre (la troisième observ.) il y a encore des taches, mais le frottement ne les fait plus passer à l'état urticant. Il se produit parfois des papules ortiées mais elles ne laissent plus de taches pigmentées. Les anciennes élevures ont pour la plupart disparu.

Enfin chez le troisième (la première observ.) l'affection était entrée en décroissance dès la cinquième année. Beaucoup de taches ont disparu. S'il se produit des papules ortiées elles ne laissent pas de traces. Les anciennes taches disparaissent peu à peu mais lentement.

De l'ensemble de ces faits, il semble résulter que l'urticaire pigmentée tend à la guérison après une durée indéterminée et variable suivant les sujets. On peut évaluer cette durée à huit ou dix ans.

Dans la plupart des cas, les symptômes s'atténuent dès la troisième ou la cinquième année de l'éruption et la maladie s'amende. La marche vers la guérison est très lente ; elle semble parfois procéder par périodes. On reconnaît cette amélioration à un ensemble de manifestations parmi lesquelles l'aplatissement et la décoloration des plaques, la diminution puis la disparition du prurit tiennent le premier rang.

On pourrait en résumé, reconnaître trois périodes dans l'urticaire pigmentée.

Une première période, d'augment, de développement de la maladie qui dure un an environ et pendant laquelle de nouvelles plaques surviennent par poussées. Cette première phase peut se limiter suivant les cas à quelques mois.

Une deuxième période, d'état, qui dure de deux à quatre et cinq ans et pendant laquelle les plaques restent stationnaires. Il n'en survient pas de nouvelles, mais aucune des anciennes ne disparaît. C'est pendant cette période que surviennent les poussées congestives.

Une troisième période, d'amélioration, dans laquelle l'affection tend à disparaître. Cette période a une durée indéterminée mais qui n'est pas moindre de quatre ou cinq ans.

Enfin, la maladie disparaît sans laisser trace de son passage. En cela encore l'urticaire pigmentée est bien différente de la plupart des néoplasies chroniques du derme : elle se termine par la restitution *ad integrum*. Il n'y a pas d'ulcération, pas de suppuration, aucune marque indélébile sur la peau et au niveau des organes externes. Seules quelques petites cicatrices peuvent se présenter aux yeux de l'observateur, vestiges non pas des bulles qui les ont précédées, mais bien plutôt des plaies mal soignées auxquelles ces dernières ont donné lieu.

ANATOMIE PATHOLOGIQUE

Si l'on est en clinique aussi surpris qu'embarrassé par l'aspect sous lequel se présente un enfant atteint d'urticaire pigmentée, cette surprise devient encore plus vive lorsqu'on examine au microscope cette curieuse affection dont les lésions histologiques absolument particulières s'éloignent par tous leurs caractères de celles que l'on observe habituellement. Si l'on songe en outre que les lésions diffèrent un peu suivant la phase de la maladie à laquelle elles répondent, on s'explique les difficultés d'interprétation et les divergences d'opinion qui surgissent lorsqu'on examine les lésions histologiques de l'affection qui nous occupe.

L'examen microscopique d'une plaque d'urticaire pigmentée a été fait avant nous quatre fois : d'abord par Thin en 1877 sur un morceau de la peau du malade de Morrant Baker qui venait de succomber, puis par Pick en 1881, par Colcott Fox en 1883 et par Unna en 1886 sur leurs malades respectifs. Chacun de ces auteurs a publié le résultat de ses recherches et il faut avouer qu'à première vue ces résultats ne paraissent guère s'accorder.

Aussi ne faut-il pas s'étonner de voir quelques-uns des dermatologistes qui se sont occupés de cette question élever des doutes sur la nature des cas dont les lésions ne répondaient pas aux préparations qu'ils avaient sous les yeux ou qu'ils décrivaient d'après l'un des auteurs que nous citons plus haut.

C'est ainsi par exemple que la description donnée par Thin ne ressemble pas à celle de Pick et que cette dernière à son tour dif-

fère de celle de Unna. Nous pensons néanmoins que dans tous ces cas il s'agit bien d'urticaire pigmentée et que l'accord peut se faire sur ce terrain même de l'anatomie pathologique.

Nos recherches personnelles ont porté sur deux fragments de peau enlevés par biopsie. L'un provenait de la malade de M. Quinquaud à l'extrême obligeance de qui nous devons ces préparations (il est représenté par la fig. 2 de notre planche 2); l'autre a été enlevé par nous sur le malade de M. Fournier. Le premier a été pris sur une tache aplatie, de couleur café au lait clair, de l'avant-bras; le deuxième, sur une élevure saillante, brune, en pleine évolution de la partie postérieure de la cuisse.

Avant d'exposer nos recherches, il est nécessaire de donner ici en résumé le résultat des études de nos devanciers et de signaler principalement les recherches récentes de M. Unna, qui offrent un réel intérêt et qui s'accordent en tout point avec ce qu'il nous a été donné d'observer.

Thin (*Clin. Soc. Trans.* 1877, p. 198) signale une altération du derme caractérisée par la présence de cellules arrondies, ovales ou polygonales, de dimensions variables, atteignant parfois 0^{mm}, 012 sur 0,009 et présenta un noyau unique et sphérique. Certaines de ces cellules présentent un noyau rond entouré d'une quantité assez considérable de protoplasma finement granuleux. Ces cellules se montrent sous la forme d'une traînée dans la couche superficielle du derme, traînée séparée de l'épiderme par une mince bandelette de tissu sain. Le tissu situé immédiatement au-dessous de la zone malade est également indemne. Les cellules s'infiltrent par séries entre les faisceaux du derme, mais à mesure que le derme est envahi, ces cellules forment des agglomérations irrégulières au milieu desquelles le tissu conjonctif a presque disparu. Les fibres élastiques deviennent alors plus visibles, mais elles ne sont pas altérées. L'épiderme est partout normal. Telle est en résumé la description de Thin : on verra combien elle se rapproche de celle de Unna et de la nôtre. Aussi n'est-on pas peu surpris de voir Thin conclure en faveur du lupus. On peut, dit-il, distinguer la

maladie actuelle de tout autre processus morbide de la peau, mais on ne peut la distinguer anatomiquement du lupus. Sa description et la planche qui y est annexée montrent que cette interprétation n'est pas exacte. Le processus de l'urticaire pigmentée si différent en clinique de celui du lupus, l'est également au point de vue de l'anatomie pathologique. Pick ayant pratiqué l'examen d'une plaque jaune clair du thorax de sa malade, trouva des petits foyers hémorrhagiques dans le derme. Ces foyers, d'un brun de rouille sont entourés par des cellules infiltrées. Les papilles sont élargies et l'épiderme n'est altéré d'aucune façon. A l'élevure se joint l'extravasation sanguine en petits foyers. Pick signale donc une pigmentation d'origine hématique qui expliquerait la teinte brune des téguments : ce sont de petits foyers disséminés dans les papilles du derme ; mais il ne fait pas mention des cellules si bien décrites par Thin, qui lui n'a pas observé de foyers hémorrhagiques.

Ces descriptions, quelque dissemblables qu'elles paraissent, sont néanmoins unies par des liens sur lesquels nous nous proposons d'insister.

Entre la publication du travail de Pick et celle de Colcott Fox, prend place, en 1883, un important mémoire de G. et F. Hoggan. Ces auteurs ont examiné les préparations du malade de Tilbury Fox, préparations prêtées par Colcott Fox et dont ce dernier donnera à son tour, six mois plus tard, la description. Voici les principaux traits de ce travail : l'élevure est formée presque exclusivement de cellules étroitement pressées, qui au centre ont l'apparence des graines fort rapprochées d'une grenade. Ces cellules sont grandes ; leur protoplasma est net. Elles sont groupées d'une façon particulière et forment des colonnes plus ou moins nettement définies. Ces cellules ressemblent toutes quant à leur forme, celle de leur noyau et leur mode de groupement, aux cellules corticales des capsules surrénales. Aussitôt après la diapédèse, le protoplasme des cellules se gonfle. L'épiderme est normal : cependant dans les cellules inférieures, il s'est formé

aussi bien dans la partie qui couvre l'élevure que dans la partie qui l'avoisine, et dans cette dernière à un degré plus élevé, un pigment jaune qui serait la cause de la coloration brunâtre des taches.

Colcott Fox signale à peu près les mêmes altérations : lésions limitées au tiers supérieur du derme atteignant leur maximum au centre de la plaque. Les couches superficielles du derme sont raréfiées au plus haut degré. Dans les mailles du tissu conjonctif, cellules de dimensions et de formes variables. Çà et là, capillaires plus dilatés que de coutume. Par places, de petits dépôts de pigment doré. Dans les cellules profondes de l'épiderme, grande quantité de pigment brunâtre.

Que résulte-t-il de ces différents travaux ? Trois de ces auteurs signalent des cellules ressemblant à des leucocytes, mais de dimensions plus considérables. Pick seul ne parle pas de ces cellules particulières et nous en verrons la raison. Ces cellules seraient œdémateuses pour Hoggan : elles résulteraient de la diapédèse, immédiatement après laquelle leur protoplasma se boursouflerait. Les lésions, pour tous les auteurs, siègent dans les parties moyennes du derme : l'épiderme n'est pas altéré. Les divergences se manifestent quand on passe à l'origine des dépôts pigmentés qui donnent à la peau sa teinte caractérisque. Thin ne mentionne aucun dépôt pigmentaire ni rien de spécial du côté de l'épiderme. Pick au contraire attribue la pigmentation aux foyers hématiques des papilles et il ne signale rien d'anormal dans l'épiderme.

Hoggan ne retrouve pas ces hémorrhagies intradermiques et il pense que l'interprétation de Pick n'est pas exacte : la coloration des plaques est due pour lui à la pigmentation épidermique. Enfin C. Fox signale à la fois une pigmentation brunâtre de la couche profonde de l'épiderme et des dépôts dermiques de pigment doré.

Toutes ces descriptions sont-elles aussi dissemblables qu'on pourrait le supposer? Nous pensons que malgré leur opposition ap-

parente, chacune d'elles contient une partie de la vérité ; mais avant de passer à l'examen de nos préparations personnelles, signalons le travail récent de M. Unna qui corrobore en partie l'opinion de Hoggan.

Unna signale la transformation réticulaire du tissu conjonctif qui est rempli de grosses cellules, ayant une forme propre arrondie ou polygonale. Cet infiltrat de cellules se perdait vers la profondeur et la périphérie en colonnes isolées fréquemment interrompues qui siègeaient manifestement le long des vaisseaux sanguins et entouraient aussi les follicules pileux, les glandes sébacées et sudoripares. Tandis que dans les préparations de Hoggan les grosses cellules étaient pressées les unes contre les autres, il n'en était pas de même dans l'examen de Unna dans lequel elles laissaient au contraire entre elles un vaste système de lacunes. Unna pense que cette différence tient à l'état des élevures : dans un cas, les papules non irritées, brunes correspondaient à un infiltrat de cellules étroitement serrées. Dans un autre, les papules excitées devenues rouges, lisses et luisantes correspondaient à un infiltrat de cellules séparées par l'œdème. Cet œdème se ferait donc non pas dans l'intérieur des cellules comme le pensait Hoggan, mais dans l'espace qui les sépare. Quant à ces cellules ce sont des mastzellen : nous allons d'ailleurs revenir sur ce point.

Passons maintenant à la description de nos recherches personnelles. Les fragments de peau ont été durcis dans l'alcool absolu et les coupes ont été colorées par différents procédés. Les préparations dont nous allons parler ont été colorées au picro-carmin. Voici ce que l'on observe sur les coupes qui proviennent du malade de M. Fournier.

A un faible grossissement on voit que la lésion affecte le derme exclusivement et qu'elle consiste en une accumulation de cellules qui envahissent ses parties moyennes. Les parties profondes sont respectées et la partie supérieure ou le corps papillaire n'offre que des altérations moins prononcées. A un plus fort grossissement on trouve une accumulation de cellules principalement au-

tour du réseau vasculaire superficiel du derme, mais dans tous les autres points où se trouvent des vaisseaux on retrouve les mêmes cellules, C'est donc dire qu'il y a trois centres de réunion de ces cellules : le réseau vasculaire superficiel, le réseau vasculaire profond autour des glandes sudoripares, les papilles et les vaisseaux qui s'y rendent. C'est toutefois autour du réseau vasculaire superficiel que se trouvent les cellules en plus grand nombre : les vaisseaux y sont à peine visibles et sous le champ du microscope on ne rencontre que des cellules disposées sans ordre apparent. Au-dessus de cette accumulation de cellules, entre celles-ci et l'épiderme on voit une zone de tissu cellulaire qui est pour ainsi dire indemne. Cette bande étroite, parallèle à l'épiderme est constituée par des tractus de tissu conjonctif non dissociés, mais qui ne sont pas aplatis non plus. L'intégrité de cette zone n'est cependant pas absolue et autour des vaisseaux qui la traversent, comme d'ailleurs au milieu des mailles que forme le tissu conjonctif qui la constitue on peut voir quelques cellules. Elles sont moins colorées, moins distinctes, plus petites que celles qui sont situées au-dessous d'elles. Leurs contours sont mal arrêtés : leur noyau peu apparent.

Dans les papilles on retrouve autour des vaisseaux les mêmes cellules qui offrent tous les caractères de celles que nous venons de décrire et qui diffèrent absolument de celles que l'on rencontre dans les zones moyennes du derme.

Sous quel aspect se présentent donc ces cellules? On peut dire qu'elles sont typiques, qu'elles ont une disposition particulière et qu'elles ne rappellent en rien les cellules que l'on rencontre dans les autres processus des affections de la peau.

Si on les examine au niveau du réseau vasculaire superficiel du derme, on trouve une agglomération de cellules étroitement appliquées les unes contre les autres, sans substance intermédiaire, cellules nettement dessinées, polyédriques par pression, parfaitement distinctes et visibles, volumineuses et beaucoup plus grosses que les cellules que l'on rencontre habituellement sur les leuco-

cytes notamment. Elles sont environ une fois plus considérables qu'un globule blanc dont elles diffèrent encore par leur forme et leur noyau. Au micromètre, elles ont de 14 à 18 μ ; leur noyau a 6 μ environ.

Si l'on prend ces cellules sur les parties périphériques de la préparation là où elles ne sont plus comprimées les unes contre les autres, on voit qu'elles prennent les formes les plus variées. Les unes sont parfaitement rondes, les autres ovoïdes, d'autres allongées ou en raquette, d'autres polygonales, d'autres enfin cubiques ou losangiques : en résumé, polymorphie absolue. Toutes ces cellules possèdent un noyau volumineux qui, sur tous les points de la préparation, est vivement coloré. Mais cette coloration n'est pas la même sur tous les points du noyau : la partie centrale fixe moins vivement le carmin et semble plus pâle. Autour de ce noyau se trouve un protoplasma clair pour certaines cellules, mais en général granuleux et d'un blanc jaunâtre. Les contours de chaque cellule sont franchement accusés.

En résumé, cellules volumineuses, de configuration variable et essentiellement vivantes. Si l'on s'écarte maintenant du réseau vasculaire superficiel où la lésion est, avons-nous dit, prononcée, et qu'on examine des parties situées au-dessous, on voit que ces cellules présentent une disposition typique. Elles apparaissent, constituant des boyaux, des séries qui dissocient les fibrilles du tissu conjonctif. Ces boyaux, formés par deux ou trois rangées de cellules, sont parfaitement rectilignes ; ils renferment des cellules polyédriques ajoutées les unes à la suite des autres sous forme de colonnes et se superposant assez exactement. Entre deux de ces boyaux, le tissu conjonctif tassé a pour ainsi dire disparu, mais on retrouve des fibres élastiques qui limitent parfaitement les rangées cellulaires. Ces dernières sont en général disposées parallèlement à l'axe horizontal de la préparation, quelquefois cependant, obliques sur la ligne de l'épiderme.

La limite supérieure de l'accumulation cellulaire qui, nous l'avons vu, est séparée de l'épiderme par une bande de tissu à

peu près sain est également horizontale et parfaitement rectiligne. Si l'on examine maintenant les cellules fixes du tissu conjonctif, on trouve que quelques-unes sont normales et présentent leurs prolongements habituels, mais d'autres sont tuméfiées : leurs noyaux sont entourés d'une zone granuleuse. D'autres enfin sont notablement augmentées de volume et dans ces parties qui semblent saines, on trouve comme perdues au milieu du tissu conjonctif, des cellules en tout semblables à celles que nous venons de décrire, un peu plus petites néanmoins et qui établissent la transition entre les cellules fixes du tissu conjonctif et les volumineuses cellules sur lesquelles nous avons insisté.

Qu'on revienne maintenant à l'étude de cette zone étroite, indemne que nous signalions sous l'épiderme, et on y verra une quantité considérable de capillaires. Leur nombre est certainement accru et dans toutes les préparations histologiques d'affections cutanées que nous avons faites, nous ne les avons jamais trouvés aussi nombreux. En outre, ils sont dilatés et présentent un endothélium tuméfié dont le noyau volumineux fait saillie dans la lumière du vaisseau. Enfin, dans les papilles on trouve disséminés quelques amas de pigment jaune d'or ou brûnatre sur lequel nous reviendrons en étudiant notre deuxième préparation.

Dans les papilles, on note aussi la même dilatation des anses vasculaires. Les follicules pileux sont absolument normaux ainsi d'ailleurs que les glandes sudoripares et sébacées et les terminaisons nerveuses. Autour des poils et des glandes, on retrouve la même accumulation cellulaire, mais elle n'envahit pas les glandes qui ne sont pas comprimées.

L'épiderme est également normal : il ne paraît pas aminci ; la couche cornée est peut-être un peu épaissie et, en quelques points les cellules ratatinées, forment de petits blocs cornés, compris au milieu des plans de clivage des cellules de cette couche, et évidemment, sans importance : ils paraissent n'indiquer qu'une transformation défectueuse des cellules de l'épiderme.

Dans la couche profonde du corps muqueux, on ne trouve

aucune pigmentation. Les cellules cylindriques de cette couche profonde son parfaitement normales. Le stratum granulosum n'offre, lui aussi, rien de spécial.

Décrivons maintenant notre deuxième préparation. Ce qui frappe tout d'abord, lorsqu'on l'examine à un faible grossissement, c'est un allongement considérable des prolongements interpapillaires; ce sont, en outre, les granulations d'hématine dans les papilles et le long des vaisseaux. A un plus fort grossissement, on trouve que les mailles du tissu conjonctif du derme sont remplies de cellules pâles, indistinctes, en général arrondies ou ovoïdes, granuleuses, mal colorées et que nous ne saurions mieux comparer qu'aux cellules de l'épiderme qui avoisinent la couche cornée, cellules qui tombent en désintégration. On voit d'abord ces cellules perdre leur noyau, puis leurs contours deviennent mal délimités et, enfin, on n'a plus que l'apparence de blocs finement granuleux, vestiges de cellules détruites. L'aspect des cellules que nous décrivons est le même : en certains points, le noyau a presque complètement disparu ; il est encore visible cependant, et coloré en rose jaunâtre clair ; mais dans la plupart des cellules il a complètement disparu et l'on ne voit plus qu'une masse composée de très fines granulations, uniforme et indistincte, de couleur gris rosé, vestige, comme plus haut, de cellules désagrégées et détruites. On retrouve, toutefois, leur disposition autour des vaisseaux et au milieu des papilles.

C'est dans ces dernières que se trouvent les altérations les plus importantes. Elles consistent en de petits amas de pigment, de granulations irrégulièrement arrondies, opaques, de couleur jaune brunâtre ou dorée. Ces cristaux très fins, se rencontrent surtout dans les papilles où ils sont libres, en ce sens qu'ils n'infiltrent nullement les cellules que contiennent ces papilles; on les retrouve aussi en quelques points dans les couches cellulaires de l'épiderme qui entoure immédiatement la papille. Enfin tout autour du réseau vasculaire superficiel on retrouve cette même dissémination de pigment toujours constitué par ces mêmes granulations

très fines et ces dépôts pigmentaires indiquent très exactement le trajet des vaisseaux superficiels du derme et des branches efférentes qui se dirigent vers la papille. Il est à remarquer qu'il semble exister deux centres de cette accumulation de pigment ; l'un autour du réseau vasculaire lui-même et l'autre au niveau du tiers supérieur de la papille. Autour du vaisseau qui réunit ces deux points, la pigmentation est bien moins prononcée et manque le plus souvent. Il est peu de papilles qui ne présentent pas de traces de ce dépôt pigmentaire. Au niveau des points de la préparation les moins riches en pigment, les granulations apparaissent exclusivement à la partie supérieure de la papille et on n'en trouve plus au niveau de la base de cette papille, non plus qu'autour du réseau vasculaire superficiel.

Le réseau vasculaire profond ne présente pas trace de dépôt pigmentaire.

Les papilles sont en général élargies. L'épiderme est parfaitement normal comme dans les préparations précédentes : à part l'allongement des prolongements interpapillaires, il n'offre rien de spécial. On ne trouve en aucun point la pigmentation des cellules cylindriques du corps muqueux.

En résumé, dans la première préparation, répondant à une plaque saillante en pleine évolution on trouve :

1° Une accumulation de cellules spéciales, essentiellement vivantes et affectant une disposition particulière en colonnes, au milieu du tissu conjonctif raréfié et fortement tassé.

2° Une bande de tissu conjonctif à peu près normal qui sépare cette accumulation cellulaire des couches profondes de l'épiderme. Cette zone est remplie par des capillaires dilatés et dont l'endothélium est tuméfié.

3° Une intégrité absolue de l'épiderme sans aucune pigmentation de ses cellules.

4° Par places, mais non sur toutes les coupes, des cristaux d'hématine agglomérés et formant de petits dépôts dans les papilles.

Dans la deuxième préparation, au contraire, répondant à une plaque affaissée, lisse et en voie de guérison on trouve :

1° Des débris de cellules ou des cellules granuleuses qui tombent en désintégration, occupant dans la préparation les mêmes points que les cellules décrites plus haut et dont elles représentent la phase terminale.

2° Une accumulation plus considérable que dans les premières préparations de cristaux d'hématine notamment au voisinage du sommet des papilles et autour des vaisseaux du corps papillaire.

Telles sont en résumé les altérations qui différencient les deux préparations : telles paraissent être les lésions qui représentent le cycle initial est le stade ultime du développement de ces cellules.

Quelle est donc la nature de ces cellules?

M. Unna ayant traité ses coupes par l'acide osmique a vu le protoplasma de ces cellules rempli de granulations qui donnaient, dit-il, à la cellule l'aspect d'une grappe de petites vésicules et dans la figure qui accompagne son travail, on voit, en effet, les cellules chargées de très fines granulations noires. Nous n'avons pu obtenir les mêmes résultats et sur aucune des coupes que nous avons traitées par l'acide osmique nous n'avons pu colorer ces granulations. La cellule entière prenait une teinte jaune brunâtre sans que l'on pût distinguer le noyau du protoplasma.

Mais nous avons été plus heureux lorsque nous avons appliqué à l'étude de ces cellules les nouvelles méthodes de coloration. En faisant une solution aqueuse de borax et en y ajoutant une solution concentrée de safranine puis en traitant par l'acide acétique et l'alcool, nous avons pu voir ces cellules prendre une belle coloration orangée et trancher sur tous les tissus voisins, notamment sur les cellules de l'épiderme qui sont colorées en rose. En même temps, le protoplasma apparaît foncé autour du noyau plus clair. De même une solution de bleu de méthylène mélangée soit avec du borax, soit avec de l'eau d'aniline, mettait en évidence les granulations protoplasmiques et colorait le noyau en bleu pâle.

Par le violet de méthyle le noyau se colorait en violet plus foncé tandis que la teinte qu'offrait le reste de la cellule était d'un violet plus clair tirant sur le rose.

C'est avec l'éosine hématoxylique que nous avons obtenu les plus beaux résultats. Nous cherchions l'existence dans ces cellules de figures karyokinétiques (ces recherches sont restées sans résultat, mais malheureusement nous les avions faites dans des conditions défectueuses), et après avoir décoloré les coupes dans de l'eau contenant quelques gouttes d'acide chlorhydrique, nous avons pu voir les cellules se colorer en violet foncé, se différenciant des cellules violet clair ou violet rouge de l'épiderme. Le noyau est coloré en violet foncé, le protoplasma en rose et les granulations sont très bien marquées.

Par l'éosine seule nous n'avons pas obtenu les mêmes résultats et l'on peut ainsi constater qu'on n'a pas affaire ici à ces cellules appelées éosinophiles par Ehrlich, leucocytes de Semmer, dont les granulations présentent pour l'éosine une si grande affinité. Les cellules que l'on rencontre dans une plaque d'urticaire pigmentée diffèrent d'ailleurs par leurs autres caractères des leucocytes étudiés par Semmer.

Nous avons enfin appliqué à l'étude des fibres élastiques du derme le procédé de M. le Dr Balzer : éosine et solution de potasse à 40 p. 100. Les fibres élastiques se sont alors montrées nombreuses et bien conservées au milieu des faisceaux conjonctifs aplatis et comprimés : ces fibres élastiques nous ont toutefois paru absolument saines.

Nous passons rapidement sur ces détails techniques et nous arrivons à l'étude même de la nature de ces cellules.

En 1875 Ehrlich a décrit, dans le tissu conjonctif, une troisième espèce de cellules qu'il a appelées mastzellen. On les trouve chez différents animaux, notamment chez les tritons et les grenouilles, mais elles ne sont pas partout également nombreuses.

Chez l'homme, Ehrlich les a trouvées dans la plupart des organes : langue, estomac, foie, parois intestinales. On ne les trouve pas dans

les tissus considérés comme dépourvus de tissu conjonctif, comme la moelle (Rosenheim). Ces cellules sont le plus souvent isolées, mais plus ou moins rapprochées les unes des autres. Leur volume souvent trois fois supérieur à celui d'un globule blanc, leur forme le plus souvent allongée ou étoilée, leur polymorphie, un noyau gros, arrondi, se colorant fortement, sont autant de caractères qui les distinguent des autres cellules. Elles se présentent, dit Raudnitz, sous deux formes principales : tantôt elles sont rondes et aplaties, avec un contour tranchant et des prolongements en forme d'ailes, tantôt elles présentent un grand nombre de ramifications. Tout le corps de la cellule est rempli de granulations rondes qui prennent, parfois, l'aspect de chaînettes de microcoques. Quelquefois, au point de réunion des branches étoilées avec le corps de la cellule, ces granulations manquent, en sorte qu'on pourrait croire qu'elles sont séparées de la cellule. Elles se groupent de préférence aux environs des vaisseaux. Elles sont surtout abondantes dans les points qui sont le siège d'une inflammation chronique. Les granulations de ces cellules ont des réactions colorantes particulières lorsqu'on les traite par les couleurs d'aniline. Le noyau est moins coloré que les granulations et il apparaît comme une tache pâle, caché derrière ces granulations protoplasmiques. Parfois il est à peine visible. Par les couleurs violettes, les granulations se colorent en rouge violacé et leur noyau en bleu. Par les couleurs vertes, on a la même teinte du corps de la cellule, tandis que le noyau se colore en vert. Les granulations ne se décolorent pas dans l'alcool acidifié, tandis que les autres cellules se décolorent.

Les mastzellen ne se comporteraient pas tout à fait de même dans les différentes espèces animales et peut-être aussi chez le même individu (Orth.).

Ces cellules semblent de nature conjonctive. Raudnitz les considère comme des cellules à mucine dégénérées : elles offrent la plupart, des réactions de la substance amyloïde.

Telles sont les cellules que l'on décrit actuellement en Allemagne sous le nom de mastzellen et qui constituent par leur agglomération l'élevure de l'urticaire pigmentée (1).

Leurs caractères microscopiques qui les différencient nettement de toutes les autres cellules connues, leurs réactions aux couleurs d'aniline, leurs noyaux entourés de ces granulations typiques sont autant de caractères qui nous ont permis, à M. Unna comme à moi, d'affirmer la nature de ces cellules.

Ce n'est pas la partie la moins intéressante de cette étude que de voir une agglomération de ces cellules protoplasmiques (nous employons ce terme bien que les cellules ainsi décrites en France diffèrent un peu des Mastzellen) constituer une véritable néoplasie; et l'urticaire pigmentée est, à notre connaissance, la seule affection dans laquelle on trouve une telle accumulation de ces cellules. Dans différents processus inflammatoires chroniques on peut rencontrer quelques-unes de ces cellules, mais on les trouve disséminées et jamais elles ne se présentent sous l'apparence que nous venons d'indiquer.

Il nous paraît enfin que la présence de ces cellules jette un jour nouveau sur la nature de cette affection. A chaque instant de nouvelles cellules protoplasmiques se forment; elles sont essentiellement vivantes, ce qui explique à la fois la persistance de l'élevure et l'absence du processus d'ulcération jusqu'au jour où ces granulations cellulaires sont résorbées, la maladie disparaissant à ce moment avec la désintégration de toutes les cellules.

En d'autres termes aux deux états macroscopiques des plaques, les unes saillantes et foncées, les autres aplaties et plus pâles, répondent, croyons-nous, deux états microscopiques différents : dans l'un les cellules protoplasmiques sont nombreuses, vivantes, en voie de formation, dans l'autre elles ne se reproduisent plus,

(1) Ehrlich, *Archiv. für mikroscop. anatomie* 1876, p. 273. — Raudnitz i.d., 1883, p. 228. — Raudnitz, *Centralblatt für medic. Wissensh.* 1883, p. 510. — Orth. *Normale Histologie.* 1884, p. 94. — Westphal., thèse, Berlin, 1881. — Valude *Processus inflam. de l'œil. Archives d'ophthalmologie*, 1885, p. 338.

meurent et tombent en désintégration, puis sont résorbées. Disons en terminant que nous ne sommes pas tout à fait de l'avis de M. Unna qui considère l'élevure comme le résultat d'une migration et non d'une reproduction sur place des cellules. Bien que nos recherches karyokinétiques soient restées infructueuses, les formes de transition que nous avons observées entre les cellules fixes du tissu conjontif et les grosses cellules granuleuses ne nous laissent aucun doute à cet égard, et tout en tenant compte du processus de migration, nous croyons que le processus de néoformation cellulaire joue dans la production de l'élevure le rôle principal. D'ailleurs, ici comme dans la plupart des processus inflammatoires, nous pensons qu'il faut faire intervenir à la fois la diapédèse et la division cellulaire dans cette production du tissu nouveau.

Quelle est la cause de la coloration des plaques? Les dépôts d'hématine dans les papilles, les granulations pigmentaires des cellules profondes de l'épiderme ont pu en donner la raison dans quelques faits, mais ce sont là, croyons-nous, des phénomènes contingents et qui ne peuvent prévaloir pour tous les cas. En effet, si les cristaux d'hématine existaient dans les préparations de Pick, de Colcott Fox, s'ils sont nombreux dans notre deuxième préparation, ils manquent dans la plupart des papilles de la première. En outre, Unna non plus que Hoggan ne les ont constatés dans leurs diverses préparations. D'autre part, contrairement à ces derniers auteurs, nous ne pouvons admettre que cette teinte brune soit due uniquement à la pigmentation des cellules cylindriques de l'épiderme. Si cette pigmentation des cellules profondes du corps muqueux existait dans les coupes de Unna, de Hoggan, de Colcott Fox, elle manquait dans celles de Thin, de Pick et dans les nôtres. Or, bien que l'épiderme fût normal dans ces derniers cas, la coloration foncée des plaques ne le cédait en rien à celle des autres malades.

Il faut donc chercher ailleurs pour cette coloration une cause qui puisse être invoquée pour tous les cas.

Nous pensons qu'ici comme dans la plupart des néoplasies cutanées, l'accumulation cellulaire intradermique vue par transparence à travers l'épiderme suffit pour expliquer la teinte que prend cette néoplasie. Peut-être même dans l'urticaire pigmentée, ces cellules qui sont par elles-mêmes uu peu jaunâtres sont-elles colorées par une dissolution d'hématine, En réalité, elles existaient dans tous les cas et la plaque était d'autant plus colorée qu'elles étaient plus nombreuses et plus vivantes. Mais à cet élément, nous pensons qu'il faut accessoirement ajouter les deux autres: cristaux d'hématine et à la longue, soit par irritation chronique de l'épiderme soit par toute autre cause, dépôts pigmentaires dans les cellules profondes de l'épiderme. Nous croyons même que ce dernier élément n'intervient comme dans la plupart des irritations chroniques de la peau que tardivement et nous avons vu que la pigmentation des plaques survenait parfois après un temps très court. Pour nous, l'accumulation des mastzellen dans le derme suffirait donc à expliquer la coloration des plaques et des dépôts d'hématine ou de la pigmentation épidermique relèveraient toutes les gradations de teinte de ces taches.

NATURE. — PATHOGÉNIE

Depuis plusieurs années déjà cette question de la nature de la maladie a éveillé la curiosité des dermatologistes et malgré les travaux qu'elle a inspirés, malgré les recherches auxquelles elle a donné lieu, on peut dire qu'aujourd'hui encore la nature de l'urticaire pigmentée reste inconnue. Les découvertes histologiques récentes paraissent néanmoins jeter un jour nouveau sur les connaissances que nous avions de cette singulière affection : elles permettent du moins de la différencier des autres processus morbides connus, ce qui peut mettre sur la voie d'une interprétation plus exacte de l'essence même de la maladie.

Pour ne pas nous écarter du plan que nous nous sommes tracé, nous examinerons d'abord les opinions qu'ont émises sur ce point les différents auteurs qui ont tenté de pénétrer plus avant dans l'étude de l'urticaire pigmentée. Dans les années qui suivirent les premières descriptions de la maladie, période d'indécision.

En Angleterre ou en Amérique deux sortes d'opinion parmi les dermatologistes : les uns pensent que la maladie est de l'urticaire ; les autres soutiennent qu'elle s'en différencie. Parmi ces derniers, Morrant Baker pense que si la maladie par quelques-uns de ses caractères rappelle l'érythème et surtout l'urticaire elle en diffère par beaucoup de points ; mais que les difficultés deviennent encore plus considérables si l'on cherche à classer cette affection dans un autre groupe des maladies cutanées.

Nous ne rappelons ici que pour mémoire l'opinion de G. Thin

basée sur une interprétation inexacte de ses préparations histologiques. Il pensait que l'affection était de nature lupique, mais nous savons aujourd'hui que le processus clinique ainsi d'ailleurs que les lésions histologiques de l'urticaire pigmentée diffèrent absolument de ce que l'on rencontre dans le lupus. Tilbury Fox fait remarquer combien grande est la ressemblance de l'urticaire pigmentée avec le xanthelasma. Il est loin d'identifier néanmoins ces deux affections; mais pensant que si elles ne sont pas identiques, elles ont du moins entre elles de grands rapports il propose pour ne rien préjuger de la question de désigner la maladie qu'il décrit sous le nom de xanthelasmoidea. Ce qu'il ne peut admettre c'est qu'il s'agisse d'une forme d'urticaire. L'éruption de cette dernière, dit-il, est essentiellement capricieuse et temporaire, quant à son apparition et à sa durée. C'est une hypérémie qui s'accompagne seulement de transsudation séreuse et qui n'entraîne aucun dépôt dans les couches sous-épidermiques comme cela a lieu pour les cas qu'il étudie. Si par quelques-uns de ses caractères macroscopiques et notamment par la couleur de ses plaques et leur siège sur les paupières, le pénis, le palais, l'urticaire pigmentée peut simuler le xanthelasma, elle en diffère tellement par tous ses autres caractères que l'opinion de T. Fox n'est pas admissible. Il est juste d'ailleurs de reconnaître que Tilbury Fox l'avait basée sur l'aspect macroscopique de la lésion cutanée, qu'aucun examen microscopique n'avait été pratiqué à ce moment et qu'enfin l'évolution de la maladie chez ces malades eux-mêmes a prouvé que cette hypothèse ne devait pas être conservée. Elle n'est d'ailleurs soutenue aujourd'hui par aucun dermatologiste.

En opposition à ces auteurs qui nient l'essence urticarienne de l'affection, on doit en signaler d'autres pour lesquels cette nature urticarienne n'est pas douteuse. Hutchinson considère la maladie comme une urticaire perstans survenue conjointement avec un état prurigineux : l'épaississement et la pigmentation sont dus à l'inflammation de longue durée. Pour Morrow, il ne peut y avoir

d'hésitation sur l'identification des deux processus : l'élément urticarien est le point saillant, distinctif. L'hypertrophie et la pigmentation de la peau s'expliquent facilement si l'on considère qu'il est difficile d'admettre que la peau soit dans un état presque constant d'hypérémie sans qu'il se produise de troubles de nutrition tels que la prolifération des éléments anatomiques et la pigmentation. Foster pense qu'il s'agit d'urticaire, mais comme la caractéristique de l'affection paraît consister dans une hyperplasie, il propose la dénomination d'urticaire hyperplastique. Pour Sangster, il s'agit d'altérations vaso-motrices permanentes. Quant à R. Crocker, il admet aussi qu'on a affaire à de l'urticaire et que de même que l'on rencontre des urticaires avec démangeaison, des urticaires avec pigmentation, des urticaires avec hémorrhagies ou avec bulles, de même on peut regarder l'urticaire pigmentée comme une urticaire ordinaire dans laquelle tous ces caractères s'observent réunis.

En résumé, en Angleterre comme en Amérique, l'affection est considérée comme une variété d'urticaire par la majorité des dermatologistes.

En Allemagne on ne trouve guère dans les travaux de Lewinski, de Pick, de Unna que le reflet de ces dernières opinions.

Lewinski admet une hyperexcitabilité vaso-motrice innée ou acquise dès la première enfance, et à laquelle ressortissent les élevures. Il cherche à expliquer la pigmentation par l'hypérémie et celle-ci par une perte de l'élasticité des capillaires qui restent dilatés pendant un temps illimité. Pick croit qu'on ne peut émettre aucun doute sur la nature urticarienne de l'affection. Les élevures qui conservent le caractère de celles de l'urticaire jusqu'à leur affaissement; leur disparition par résorption sans desquamation, seraient caractéristiques. Nous avons vu d'ailleurs en parlant des appellations diverses proposées pour cette affection que Pick faisait de l'urticaire pigmentée une deuxième variété de l'urticaire perstans de Willan.

G. et F. E. Hoggan expliquent l'élevure ortiée par l'excitation

des ganglions nerveux sous épidermiques. Quant à la pigmentation, son origine ne semble guère les embarrasser. Tout effet inflammatoire, disent-ils, local et de longue durée ou souvent répété occasionne dans les cellules inférieures de l'épiderme une formation de pigment comme on le voit dans l'eczéma chronique par exemple ou dans les cicatrices d'ulcères. « Il semblerait que les cellules lorsqu'elles ont pris l'habitude de la pigmentation continuent à former du pigment longtemps après la disparition des causes originelles prédisposantes. »

Enfin Unna admet une irritation nerveuse encore inconnue, portant sur les ganglions périphériques et déterminant une hypérémie puis un dépôt le long des vaisseaux de cellules spéciales, les mastzellen. Il les considérerait plutôt comme le résultat d'une migration que d'une reproduction sur place. Par suite de l'irritation longtemps prolongée et de la répétition aux mêmes points de l'hypérémie, il en résulterait un dépôt de pigment dans la couche des cellules cylindriques de l'épiderme.

En résumé, les auteurs allemands s'accordent à reconnaître qu'il s'agit d'urticaire et ils cherchent à donner la raison de la saillie urticarienne et de l'élevure pigmentée consécutive.

Faisons pour un moment table rase de toutes ces opinions et cherchons dans un examen approfondi des symptômes et des lésions, dans une dissection attentive des éléments constitutifs de l'urticaire pigmentée ce qui peut nous éclairer sur sa nature et sa pathogénie . En clinique, nous sommes en présence d'une affection rare, particulière qui ne ressemble à aucune autre. Elle s'écarte des autres types morbides par son début, sa marche, sa symptomatologie, ses caractères objectifs et subjectifs, etc.

Au premier abord néanmoins, elle semblerait se rapprocher d'un seul type pathologique, l'urticaire.

Bien que sous cette dénomination, on continue de grouper plusieurs affections cutanées qui n'ont entre elles que des rapports très éloignés et que l'on fasse rentrer dans la même classe des types tout à fait différents, comme l'urticaire aiguë,

l'urticaire chronique et l'urticaire dite persistante par exemple, admettons l'existence de ce groupe morbide.

Faisons remarquer cependant combien sont dissemblables tous ces types d'élevures ortiées et combien il serait plus logique de poursuivre le démembrement de ce groupe d'angionévroses cutanées qui renferme encore une fois des types si spéciaux et si différents les uns des autres. Comparons donc l'urticaire pigmentée avec ces différents types.

Nous ne nous arrêterons pas longtemps à l'urticaire aiguë.

L'élément primitif seul, c'est-à-dire l'élevure urticarienne, la rapproche de l'affection que nous décrivons. Dira-t-on que par les bulles ou par les hémorrhagies qui peuvent l'accompagner dans ses variétés bulleuse ou hémorrhagique, elle se relie à l'urticaire pigmentée? Certainement non. Ce sont là deux éléments contingents qui n'ont rien de spécial à l'urticaire aiguë et qui se surajoutent à une papule ortiée au même titre qu'ils accompagneront différents érythèmes par exemple.

Ce n'est donc pas uniquement sur une lésion commune qu'il faut se baser pour identifier deux types morbides. Ainsi que nous l'avons entendu professer maintes fois par notre excellent maître M. le Dr Brocq, c'est la marche de la maladie, son évolution, sa durée, l'ensemble de ses caractères qui doivent passer avant l'étude de ses éléments anatomiques pour guider dans la détermination du groupe morbide auquel cette maladie appartient.

D'ailleurs l'anatomie pathologique, elle aussi, ne différencie-t-elle pas ces deux processus? Qu'on se reporte aux lésions de l'urticaire aiguë telles qu'elles ont été décrites par notre savant maître M. Vidal, qu'on les compare aux lésions de l'urticaire pigmentée et les différences seront telles qu'il sera bien difficile de prétendre identifier ces deux processus.

L'urticaire chronique se rapproche-t-elle davantage de l'urticaire pigmentée? Par la répétition des mêmes causes à intervalles irréguliers, les mêmes phénomènes se reproduisent, mais les élevures qui traduisent le trouble vaso-moteur peuvent se mon-

trer dans des points précédemment atteints, il n'y aura pas dans l'immense majorité des cas, la moindre pigmentation et quelle qu'ait été l'intensité du processus, l'élevure disparaîtra sans laisser de traces. Ces élevures d'une durée éphémère lorsqu'on les considère isolément, manifestation d'un état qui n'a de chronique que la répétition des mêmes phénomènes, ressemblent-elles en rien aux élevures permanentes de l'urticaire pigmentée, élevures qui vont évoluer en un certain nombre d'années pour disparaître peu à peu ?

Pourquoi dans un cas toutes les élevures seraient-elles suivies de cette pigmentation persistante, alors que dans l'autre aucune d'elles ne présenterait la moindre pigmentation, la moindre modification permanente des tissus?

Dira-t-on que l'urticaire chronique revêt ce type pigmenté parce qu'elle évolue chez des enfants? Il serait facile de répondre que les élevures ortiées qui accompagnent le lichen et qui se rencontrent si fréquemment chez les enfants atteints de ce qu'on a appelé le lichen urticant, ne se pigmentent que rarement et seulement pour un temps très court. En outre, dans ces cas, il s'agit plutôt d'une coloration par transsudation sanguine qu'il faut bien se garder de confondre avec la pigmentation de l'urticaire pigmentée. Ne connaît-on pas enfin chez les enfants des urticaires chroniques qui ne sont jamais suivies de pigmentation ?

Une autre variété d'urticaire, l'urticaire perstans, offre avec l'urticaire pigmentée de plus réelles ressemblances. La persistance de l'élevure, la pigmentation consécutive même, tendraient à rapprocher ces deux affections, et, de fait, elles ont été parfois prises l'une pour l'autre. Dans l'urticaire persistante la durée individuelle de chaque élevure n'est que de quelques jours ou de quelques semaines. Comme dans l'urticaire pigmentée, la saillie persiste alors que la rougeur périphérique a disparu, mais elle s'affaisse ensuite en laissant une teinte brune qui ne tardera pas à disparaître à son tour. On voit donc que la première phase seule de la maladie répond à l'urticaire pigmentée et encore cette phase

n'est-elle pas tout à fait semblable pour chacune des deux affections. Toute la période d'état qui constitue à vrai dire la caractéristique de l'urticaire pigmentée fait défaut dans l'urticaire perstans. Il n'y a donc, somme toute, de commun entre ces deux affections qu'une élevure ortiée accompagnée d'une coloration de la peau qui n'est même pas semblable pour les deux cas et nous avons vu que ces caractères n'étaient pas suffissants pour établir l'identité de deux types pathologiques.

En résumé, par sa marche, par ses signes objectifs et subjectifs, par son évolution lente, tendant à la guérison après une durée de plusieurs années, par ses altérations histologiques, l'urticaire pigmentée se distingue nettement des autres processus que l'on est convenu de grouper sous la dénomination d'urticaire.

L'élevure ortiée seule rattache la maladie que nous décrivons au groupe urticaire. C'est là un fait commun à ces deux ordres de lésions cutanées, mais par tous ses autres caractères, l'urticaire pigmentée constitue un type morbide si spécial, une affection dont la physionomie est si distincte qu'il devient impossible de la considérer comme une simple variété d'urticaire.

Qu'on nous comprenne bien : nous ne nions pas que dans cette maladie il y ait ce trouble vaso-moteur qu'on est convenu d'appeler urticaire; nous disons seulement que cet élément anatomique, cette papule ortiée peut faire rapprocher l'urticaire pigmentée du syndrome urticaire, mais qu'il ne peut faire que ces deux affections soient assimilées l'une à l'autre.

Qu'est-ce donc alors que cette affection?

Si nous reprenons comme précédemment l'analyse des symptômes, nous trouvons au début une élevure urticarienne qui survient sans cause appréciable et qui est suivie presque immédiatement d'une plaque pigmentée.

On peut se demander si l'élevure urticarienne est consécutive à la lésion du tissu conjonctif que nous avons décrite, ou bien si ces deux altérations marchent de pair, mais sont indépendantes l'une de l'autre, ou bien enfin si l'élevure urticarienne est primi-

tive et si, dans ce cas, c'est elle qui entraîne nécessairement la production de la plaque pigmentée, ou s'il ne faut pas pour expliquer cette dernière faire intervenir un autre élément.

On pourrait croire que l'élevure urticarienne se trouve sous la dépendance de la saillie pigmentée.

Bien qu'une excitation fasse toujours apparaître une saillie hypérémique ou ortiée, sur les plaques pigmentées, bien que l'on puisse faire évoluer sur ces dernières une élevure factice qui peut ne pas se produire sur les autres points de la peau (Unna), il est cependant peu probable que la saillie urticarienne ne se produise que consécutivement à l'élevure pigmentée. En effet, il n'existe pas d'observation où l'on ait vu la plaque pigmentée, phénomène initial, précéder même pour un temps très court, l'élevure urticarienne. D'autre part, de toutes les infiltrations dermiques qui sont si nombreuses, l'urticaire pigmentée serait la seule affection dans laquelle cette infiltration déterminerait une hyperexcitabilité vaso-motrice. Il semble donc logique de supposer que cette hyperexcitabilité vaso-motrice n'est pas la conséquence de l'hyperplasie conjonctive, ou en d'autres termes, que la plaque pigmentée n'entraîne pas l'élevure urticarienne.

Ces deux éléments indépendants l'un de l'autre marchent-ils de pair? Cette hypothèse est encore peu vraisemblable si l'on songe qu'il peut bien se rencontrer des saillies urticariennes sans plaque pigmentée, mais qu'il n'existe pas de saillie pigmentée sans élevure urticarienne.

De l'étude attentive des faits, il résulte au contraire, que la plaque pigmentée se montre à la suite de l'élevure ortiée; mais cette plaque pigmentée est-elle la conséquence banale de la saillie urticarienne, ou bien un nouvel élément n'intervient-il pas dans sa production, de même qu'un élément particulier intervient pour faire apparaître l'élevure ortiée? C'est là une question importante dont la solution soulève plus d'une difficulté. Nous pensons que la pigmentation succède à l'élevure ortiée, mais qu'elle ne doit pas en être considérée comme la conséquence. On trouve signalé

dans les observations ce fait, que l'élevure ortiée a été le phénomène initial. D'autres fois, la pigmentation est survenue sur des élevures ortiées qui avaient été produites, soit expérimentalement (Feulard), soit à la suite de grattage (Sangster). Ces faits cependant sont loin d'être habituels et l'on peut dire qu'il est presque toujours impossible de faire apparaître sur les saillies d'urticaire factice une pigmentation durable et qui ne soit pas, bien entendu, une simple ecchymose. De même, les élevures qui succèdent au grattage sont loin de se pigmenter toujours ; elles restent à l'état d'élevures factices, roses, pâles au centre, puis disparaissent parfois après plusieurs jours (Morrow) sans laisser de traces, pour revenir plus tard à la même place si l'enfant se gratte de nouveau en cet endroit. Ceci nous paraît démontrer qu'il faut plus qu'une irritation mécanique, quelque vive qu'elle soit, pour qu'il y ait une pigmentation consécutive. De plus, il ne suffit pas d'une irritation longtemps prolongée ou même répétée pour que cette pigmentation survienne : il est même de règle de voir survenir la pigmentation à la suite d'une élevure ortiée dont la durée a été éphémère.

D'autre part toutes les élevures urticariennes qui surviennent spontanément au moment d'une poussée ne se pigmentent pas (Lewinski, Morrow). Si l'on réfléchit enfin à l'absence de pigmentation qui est de règle dans les élevures de l'urticaire aiguë par exemple, on doit conclure que ce n'est pas l'élevure spontanée ou provoquée qui est la cause immédiate de la plaque pigmentée, et qu'il y a là deux phénomènes parallèles, mais dont l'un n'est pas sous la dépendance de l'autre.

Dès lors, s'il est entendu que l'élevure urticarienne ne suffit pas pour déterminer la production de la plaque toute spéciale de pigmentation, si d'autre part on reconnaît que celle-ci n'est pas primitive et qu'elle ne se développe pas en dehors de l'élevure ortiée, on arrive à cette conclusion, que l'urticaire pigmentée, affection si dictincte quant à sa clinique et à son anatomie pathologique, ne l'est pas moins quant à sa nature, et qu'il faut la considérer comme une angionévrose particuliére et tout à fait dis-

tincte. Elle intéresse à la fois l'activité vaso-motricc, et la nutrition du tissu conjonctif du derme. Il y a donc dans cette angionévrose deux éléments connexes, une hyperexcitabilité vasomotrice et une dystrophie du derme qui aboutit à la formation de cellules particulières, les mastzellen.

Comment faut-il interpréter la néoformation cellulaire intradermique?

Bien que nous ne soyons pas encore complètement fixés sur la nature de ces mastzellen, nous pouvons dire cependant que, jusqu'à présent, elles n'ont été rencontrées pathologiquement que dans les irritations chroniques du tissu conjonctif. Leur réunion dans une élevure d'urticaire pigmentée indique donc que le tissu conjonctif du derme est irrité d'une façon chronique. Cette irritation ese certainement spéciale. Elle diffère de celle qui se lie à l'existence de microorganismes comme les tubercules de la syphilis, de la lèpre, de la tuberculose en sont des exemples. Dans ces cas, en effet, la néoformation est constituée par des cellules embryonnaires bien différentes des mastzellen que celles-ci proviennent uniquement des cellules fixes du tissu conjonctif ou, comme il est plus probable, à la fois de ces cellules et des cellules migratrices de diapédèse. Personne d'ailleurs, que nous sachions, n'a signalé dans l'urticaire pigmentée, l'existence de microorganismes, et, pour notre part, nous n'en avons pas rencontré.

Il faut donc chercher une autre cause d'irritation chronique du derme. Nous nous demandons alors si nous n'avons pas affaire ici à une lésion d'évolution et de nutrition du système conjonctif, à une dystrophie avec formation de cellules spéciales. Nous nous demandons, en d'autres termes, si à côté de l'angionévrose, une trophonévrose n'évolue pas, et si, comme nous le faisait remarquer notre excellent maître M. le Dr Quinquaud, le même trouble d'innervation qui frappe les filets vasomoteurs, ne détermine pas au même titre les altérations trophiques à la surface de la peau.

Quoi qu'il en soit de l'interprétation, il faut ici mettre en relief les deux éléments élevure ortiée et néoformation conjonctive, qui font distinguer le processus pathologique de l'urticaire pigmentée de tous les autres processus morbides connus.

Pour résumer cette discussion, nous croyons qu'il s'agit d'une angionévrose spéciale s'accompagnant d'un élément trophonévrotique, et qui détermine à la fois une irritation vaso-motrice, d'où production d'élevures ortiées et une dystrophie du tissu conjonctif du derme, d'où formation de cellules particulières : mais le point sur lequel nous insistons, c'est que, si elle se rapproche par un de ses éléments, l'élevure ortiée, de ce que l'on est convenu de désigner sous le nom d'urticaire, elle s'en distingue nettement par l'ensemble de ses caractères au point qu'il devient nécessaire de faire de cette maladie une espèce morbide à part, voisine de l'urticaire, ayant avec cette dernière des analogies, mais encore plus de différences.

Doit-on dès lors rejeter la dénomination d'urticaire pigmentée? Elle nous paraît certainement défectueuse; mais si l'on songe que nous ne sommes pas assez fixés sur l'origine de la maladie pour lui imposer une appellation qui doive rester immuable, que d'autre part cette dénomination a acquis droit de cité et qu'on s'entend sur le type pathologique qu'elle doit exprimer, on arrive à conclure qu'il y a avantage à la conserver. Il est néanmoins nécessaire de faire des réserves et de convenir que la dénomination proposée par Sangster doit indiquer un type spécial d'affection cutanée bien plutôt qu'une variété de l'urticaire.

Nous ne terminerons pas ce chapitre de pathogénie sans signaler l'importance qu'il y a à étudier le terrain sur lequel évolue la maladie. Il est certain que celui-ci joue un grand rôle dans la production des phénomènes morbides, mais il faut avouer que nous ne connaissons aucune des conditions qui font que cette angionévrose, au lieu de s'arrêter dans son évolution, tend à la néoformation que nous avons indiquée.

DIAGNOSTIC

C'est en se basant sur la réunion d'un certain nombre de symptômes et surtout sur la façon dont ils se groupent que l'on arrivera à établir le diagnostic d'urticaire pigmentée. Il faudra se rappeler que jusqu'à présent du moins, cette affection n'a été signalée que dans les premières années de la vie. Elle se caractérise par deux phénomènes objectifs principaux, les papules ortiées et les plaques pigmentées papulo-tuberculeuses ou maculeuses de couleur brune. Les plaques sont le siège de poussées consécutives avec production de vésicules et de bulles.

Si l'on ajoute à ces signes les symptômes subjectifs, si l'on tient compte de l'absence de desquamation et de la longue durée de l'affection qui ne retentit pas sur la santé générale, on disposera d'un ensemble de phénomènes qui permettront de la diagnostiquer en général assez facilement. Il faut reconnaître qu'il est un certain nombre d'affections qui simulent l'urticaire pigmentée, non pas qu'elles présentent la réunion des symptômes sur lesquels nous venons d'insister, mais parce que l'un de ces symptômes prédomine au point d'être mis en relief et de faire négliger les phénomènes concomitants dont l'étude attentive permettrait cependant d'éviter l'erreur.

De tous les signes de cette maladie celui qui le plus souvent cause la confusion est la plaque pigmentée. Nous n'avons pas l'intention de faire ici l'histoire de toutes les pigmentations de la peau. Nous rappellerons que la plaque de l'urticaire pigmentée

peut être saillante ou aplatie et de même niveau que la peau normale, mais que dans ce dernier cas elle coexiste le plus souvent avec des plaques saillantes, sauf dans la forme maculeuse ou lorsque l'affection est en voie de guérison après une durée de plusieurs années.

En excitant ces plaques, on les voit s'hypérémier et se surélever, en même temps qu'autour d'elles, on peut produire dans la majorité des cas une saillie d'urticaire factice. Ces seuls caractères permettent de différencier la plaque de l'urticaire pigmentée du lentigo, du chloasma, des nœvi pigmentaires, des pigmentations factices de l'arsenic, des parasites, etc, toutes affections qui n'ont avec la maladie qui nous occupe que des ressemblances grossières et bien éloignées.

Le lichen simple ou le lichen plan peuvent à leur période pigmentaire faire penser aux taches de l'urticaire pigmentée; mais l'existence de la desquamation, la forme des macules succédant aux papules et aux plaques typiques de lichen, leur durée bien moindre permettent facilement d'éviter la confusion.

Nous ne ferons aussi que signaler les pigmentations qui surviennent à la suite de quelques affections cutanées comme l'eczéma, par exemple, le psoriasis ; il suffit d'avoir vu une fois l'une de ces manifestations morbides pour ne pas la confondre avec l'urticaire pigmentée. Il en est de même du strophulus, affection du jeune âge, qui peut coexister avec des papules ortiées, et revenir à intervalles irréguliers.

Il est un certain nombre d'affections avec lesquelles le diagnostic pourrait sembler au premier abord un peu plus difficile. Telles sont certaines variétés d'érythème, la lèpre, le xeroderma pigmentosum, et surtout le xanthelasma et la syphilis, affections qui par la disposition de leurs éléments primitifs aussi bien que par la pigmentation consécutive ont pu en imposer.

L'érythème, dans ses variétés papuleuse, tuberculeuse, ortiée ou multiforme, pourrait par ses plaques isolées ou groupées, de coloration rouge, violacée ou livide, disparaissant parfois rapide-

ment, d'autres fois après quelques jours en laissant une pigmentation plus ou moins durable, l'érythème, disons-nous, pourrait faire croire à une poussée d'urticaire pigmentée. Au moment même de l'éruption, le diagnostic est souvent malaisé. C'est tout au plus s'il est permis de compter sur la disposition plus généralisée des éléments dans l'érythème, sur leur groupement fréquent autour des jointures, sur leur symétrie, sur leur abondance aux extrémités, et leur développement moindre sur le tronc. Comme appartenant plus spécialement à l'urticaire pigmentée, nous citerons l'élevure centrale blanche ou rose pâle entourée de l'auréole rouge, la persistance des plaques pigmentées qui se fonceront chaque jour davantage, à l'encontre de celles de l'érythème qui pâlissent. Ce sont là des phénomènes qui auront de l'importance en présence d'un diagnostic douteux. L'existence du prurit survenant sous l'influence de l'air, les saillies d'urticaire factice, devront aussi entrer en ligne de compte. Si l'on suit la maladie, le diagnostic devient plus facile; il ne présente de difficulté réelle que lors de la première poussée et les ressemblances qui existent alors entre les deux affections, expliquent les divergences d'interprétation que l'on rencontre dans quelques observations.

C'est certainement dans ce groupe qu'il faut faire rentrer l'observation que Pye Smith publiait à la suite de son cas d'urticaire pigmentée. Il s'agissait d'une femme de trente-deux ans, qui présentait des plaques d'un rouge brunâtre sur l'abdomen, plaques qui s'accompagnaient d'un prurit intense. Ces plaques étaient disséminées sur l'abdomen, le dos, les flancs, les cuisses, les épaules; elles étaient fortement pigmentées sur les bords et plus pâles au centre. L'auteur ne fait d'ailleurs aucune difficulté de convenir (communication écrite) qu'il s'agit ici bien plutôt d'un érythème récidivant avec pigmentation que d'urticaire pigmentée.

La lèpre, en dehors des commémoratifs, avec ses tubercules saillants, irréguliers, de couleur rouge sombre, sa tendance à l'ulcération et à la destruction des tissus, ses hypertrophies partielles, ses zones d'anesthésie, ses macules blanches au centre,

pigmentées à la périphérie, offre un aspect si particulier qu'il suffit de signaler la possibilité de l'erreur pour l'éviter.

Le xeroderma pigmentosum offre, lui aussi, quelques rapports éloignés avec l'urticaire pigmentée. Nous ne saurions mieux faire que de rapporter ici le passage que M. Vidal consacre à ce diagnostic dans son travail sur la dermatose de Kaposi (1). « A cette période du début, dit M. Vidal, l'erreur de diagnostic n'est guère possible qu'avec une dermatose également très rare, l'urticaria pigmentosa. Dans cette urticaire chronique, les taches pigmentées au lieu d'être localisées aux régions découvertes, sont réparties sur toute la surface du corps. Elles sont plus nombreuses et plus larges sur le tronc où elles deviennent souvent cohérentes et même confluentes; d'une coloration fauve ou café au lait, elles sont à peu près toutes également de la même nuance. Cette différence dans l'aspect des taches et dans leur répartition est déjà caractéristique. Dans l'urticaire pigmentée on trouve en même temps que les plaques pigmentées les saillies rosées ou rouges et les papules de l'urticaire auxquelles succède la dyschromatose. Elles s'accompagnent d'hyperesthésie cutanée, de vives démangeaisons, de traces de grattage provoqué par le prurit, tandis que dans la dermatose de Kaposi il n'y a aucun trouble de la sensibilité cutanée. Le diagnostic est encore plus facile quand la peau déjà pigmentée se sèche, se tend, s'amincit, prend par places l'aspect cicatriciel, y devient blanche, luisante et se marbre de télangiectasie; elle a alors cet aspect bariolé qui donne à l'affection son type si particulier. »

Le xanthelasma offre beaucoup de ressemblance avec l'urticaire pigmentée. Nous avons même vu que Tilbury Fox frappé des rapports macroscopiques qui existent entre ces deux affections avait proposé pour l'urticaire pigmentée le nom de xanthelasmoidea. Il est néanmoins tout un ensemble de caractères permettant

(1) E. Vidal. *De la dermatose de Kaposi* (xeroderma pigmentosum). *Annales de dermatologie*, 1883, p. 621.

de différencier ces deux affections qui, au premier abord, pourraient sembler voisines. Le xanthelasma ne survient guère avant deux ans, l'urticaire pigmentée survient au contraire dans les douze premiers mois de l'existence. Le xanthelasma est d'un jaune plus pâle, soufre ou paille, l'urticaire pigmentée au contraire, d'un jaune brunâtre. A la face, les tubercules sont forts ressemblants; mais ceux des autres parties du corps pourront mettre sur la voie du diagnostic. En outre, le frottement des plaques d'urticaire pigmentée fera apparaître la rougeur et augmenter la saillie, ce qui n'aura pas lieu pour les tubercules du xanthelasma.

Enfin les dimensions des plaques, beaucoup plus grandes dans l'urticaire pigmentée, leur diffusion pourront être opposées aux plaques du xanthelasma qui se montrent surtout au voisinage des jointures ou autour des parties saillantes : coudes, genoux, épaules, fesses, face dorsale des articulations. Les éléments du xanthelasma sont le plus souvent lenticulaires : ils peuvent être confluents et former des plaques plus ou moins étendues, mais alors on retrouve toujours à la périphérie les éléments primitifs réunis par groupes. Sur les points déclives, la coloration est à peu près la même que la teinte claire de l'urticaire pigmentée ; on pourrait donc dire que la teinte du xanthelasma est d'une gradation inférieure à celle de l'urticaire pigmentée.

La syphilis est peut-être la maladie avec laquelle l'urticaire pigmentée a été le plus souvent confondue.

Tantôt on croit avoir affaire à une syphilis acquise, tantôt on pense être en présence d'une syphilis héréditaire.

Les altérations secondaires ou tertiaires de la syphilis dans ses manifestations papuleuses ou tuberbuleuses présentent un aspect si particulier qu'il semble difficile qu'on puisse hésiter dans le diagnostic de ces affections.

La généralisation des papules à la période secondaire, leurs caractères objectifs, tels que couleur, desquamation, etc., les phénomènes qui les accompagnent, tels que syphilides érosives, alopécie par exemple, suffiront amplement à faire reconnaître la

syphilis. A la période tertiaire les éléments en fer à cheval, en crosse, en demi-cercle et surtout le groupement de ces syphilides disciplinées, comme dit M. le Pr Fournier, seront caractéristiques.

Nous n'insistons pas sur la pigmentation que peuvent laisser après elles les différentes syphilides : elle ne pourrait induire en erreur qu'un observateur inexpérimenté.

Parmi les accidents secondaires de la syphilis il existe une manifestation bizarre sur la nature de laquelle on peut encore discuter : nous voulons parler de la syphilides pigmentaire. Cette dyschromie cutanée s'observe surtout dans le sexe féminin et sur les parties latérales du cou, mais on l'a vue également sur le tronc et les membres. Il existe au musée de l'hôpital Saint-Louis une pièce due à M. Fournier et qui représente une syphilide pigmentaire presque généralisée.

Voici en quels termes M. Fournier donne la description de cette syphilide pigmentaire : « Elle consiste en une série de taches ou de marbrures ocreuses, d'une teinte bistre plus ou moins foncée, sans forme régulière, disposées les unes au voisinage des autres, se touchant et se confondant pour la plupart en enveloppant des îlots de téguments sains de façon à figurer sur le cou une sorte de réseau ou de dentelle à larges mailles. Ce sont des taches et rien autre. Il est assez difficile d'en apprécier les dimensions, car le plus souvent elles se touchent, se confondent et forment ainsi par fusion réciproque une sorte de nappe à réseaux. » Si l'on ajoute qu'elles ne présentent aucune saillie, qu'elles ne déterminent pas de prurit, on aura une somme d'éléments qui permettront de les reconnaître.

La syphilis héréditaire pourrait-elle en imposer davantage ? Le polymorphisme de l'éruption, les phénomènes concomitants, tels que les cicatrices, les déformations nasales, les lésions des yeux, les malformations dentaires, le retentissement sur la santé générale, sont autant de caractères sur lesquels on pourra s'appuyer pour éviter la confusion.

Nous ne signalerons que pour mémoire le vitiligo. Tilbury Fox

pense néanmoins que Willan a décrit et fait représenter sous ce titre un cas d'urticaire pigmentée.

Nous n'insisterons pas non plus sur le diagnostic entre les diverses variétés d'urticaire et l'urticaire pigmentée. Nous ne reviendrons pas sur les caractères propres de l'urticaire et sur les raisons qui nous en ont fait distraire l'urticaire pigmentée. Disons seulement que dans certains cas le processus œdémateux est si actif, la perturbation vaso-motrice est tellement intense, que l'élevure urticarienne se complique d'une exsudation sanguine et qu'à la saillie d'urticaire vient s'ajouter une plaque brunâtre qui est parfois très longue à disparaître. C'est, si l'on veut, de l'urticaire avec pigmentation, mais ce n'est plus l'urticaire pigmentée. Quant à l'urticaire persistante, elle diffère aussi par tous ses caractères de l'urticaire pigmentée. Elle se caractérise, dit Bateman, par l'état stationnaire des boutons qui ne disparaissent pas après que la rougeur qui les environnait s'est dissipée. Ils continuent à être durs et élevés pendant deux ou trois semaines, avec une démangeaison accidentelle lorsque le malade est échauffé et ils disparaissent progressivement en laissant une tache rougeâtre que l'on aperçoit pendant quelques jours. » Liveing a présenté en 1881, au congrès de Londres, un fait de ce genre. Il s'agissait d'une jeune fille de seize ans qui était atteinte d'urticaire depuis un an et demi environ. Les plaques laissèrent des macules pigmentées qui persistèrent après que l'urticaire eût cessé.

Tilbury Fox (*Lancet* 1879), Pick (*Praguer Zeitsch. für heilkunde* 1881) ont publié des faits semblables qui ne sont pas très rares.

De ces angionévroses nous rapprocherons certaines trophonévroses qui par les pigmentations dont elles s'accompagnent, par les élevures ortiées qu'elles présentent, peuvent donner le change avec l'urticaire pigmentée. C'est ainsi que nous avons pu voir dans le service de M. le Dr Ernest Besnier un malade atteint d'une variété de trophonévrose extrêmement rare et curieuse dans laquelle aux élevures urticariennes qui se produisaient soit spontanément, soit expérimentalement, venaient se joindre des ulcérations mul-

tiples. A la suite de ces troubles trophiques et vaso-moteurs on voyait survenir une pigmentation qui surtout au début de la maladie, ainsi que nous le tenons de l'éminent dermatologiste de Saint-Louis, aurait pu faire croire à de l'urticaire pigmentée.

Dans le cours des recherches que nous avons faites pour ce travail, nous avons trouvé deux observations que nous ne savons où classer. C'est d'abord une observation de Wallace Beatty (1), publiée sous ce titre : forme rare de maladie de la peau, ressemblant par quelques-uns de ses caractères à l'urticaire pigmentée. Il s'agissait de deux frères atteints, l'un à douze ans l'autre à onze ans, d'une éruption d'élevures ortiées qui se reproduisaient à intervalles irréguliers et étaient suivies de taches pigmentées brunâtres. Puis la pigmentation disparaissait, laissant à sa place des taches blanches dont quelques-unes offraient une dépression.

C'est ensuite l'observation de la jeune fille présentée par le Pr Kaposi à la société des médecins de Vienne, le 5 juin 1886. Voici d'ailleurs cette observation telle que nous la devons à l'obligeance du Pr Kaposi (2) :

La jeune fille est âgée de treize ans et demi. Elle est fille de parents aisés, brune et par conséquent disposée à la pigmentation. Elle aurait eu la scarlatine il y a trois ans et un mal de Bright consécutif. Elle est réglée depuis un an et demi. La maladie actuelle a débuté il y a neuf mois. Il se produit des taches rouges, élevées, sur les points les plus différents du corps, et aux taches succède une pigmentation foncée persistante. On voit sur le cou et les jointures des taches pour la plupart diffuses de couleur café et sur le tronc et les extrémités des taches de la dimension d'une lentille, de l'ongle ou même plus considérables. Parmi elles, des taches de la même dimension, d'un rouge vif et quelque peu saillantes sont des élevures d'urticaire de date récente : les bandes sont plus rares.

Il n'y a donc aucun doute qu'il ne s'agisse d'un cas d'urticaire pigmentée. La peau de la jeune fille se comporte aussi comme celle des autres malades atteints d'urticaire en ce sens qu'elle réagit contre les violences

(1) W. Beatty. Dublin Quarterly, *J. of. med. Science* 1884, p. 512.
(2) Kaposi, *Wiener med. Wochensch.* 1886, n° 25.

mécaniques, le frottement et la pression et qu'une éruption de papules se montre alors.

Pendant notre séjour à Vienne nous n'avons malheureusement pu voir cette jeune malade et, en l'absence de documents plus complets, nous nous garderons de classer cette observation. Nous tenons de M. le Pr Kaposi que quelques semaines après cette présentation les éruptions se produisaient plus rarement, mais toujours avec les mêmes caractères. La malade a été perdue de vue.

PRONOSTIC

Les éléments du pronostic se doivent tirer de la marche de la maladie, de sa durée, de ses terminaisons.

Nous avons vu qu'après une durée qui, dans la plupart des cas, peut être évaluée à huit ou dix ans, les taches ont presque toutes disparu, et que celles qui persistent encore, entièrement affaissées et décolorées, ne sont le siège d'aucune ulcération, puis qu'elles disparaissent à leur tour sans laisser trace de leur passage.

La maladie ne retentit en rien sur la santé générale : toutes les fonctions de l'organisme se font régulièrement ; l'enfant grandit et s'accroît normalement.

Le pronostic n'est donc pas grave. La guérison complète n'a pas encore été observée dans un nombre de cas suffisant pour qu'on soit en droit d'affirmer expressément qu'elle se fait toujours absolue.

Toutefois l'état actuel des malades dont nous publions les observations, permet de l'espérer à brève échéance. Il est cependant prudent d'exprimer quelques réserves; chez l'un des malades (Lewinski) l'état de l'affection cutanée ne s'était que très peu modifié après dix-huit ans de durée.

TRAITEMENT

Que dire maintenant du traitement, si ce n'est que les médications les plus diverses ont été tour à tour employées et qu'elles ont toutes échoué.

Il importe néanmoins d'établir une distinction :

S'il est impossible d'agir sur les plaques elles-mêmes, si les essais thérapeutiques quels qu'ils soient, internes ou externes, ont été impuissants à les faire disparaître, on peut espérer avoir plus d'action sur deux des autres phénomènes de la maladie : les poussées congestives, les démangeaisons.

Pour ces dernières, les lotions avec une solution camphrée, les lotions avec de l'eau contenant soit de l'acide phénique, soit un mélange d'alcool, d'éther et de chloroforme, les différents glycérolés donneront des résultats satisfaisants.

Contre les poussées congestives, la production des élevures ortiées, les médicaments vaso-moteurs, la belladone, la valériane, le sulfate ou le bromhydrate de quinine, ou encore l'ergotine, procureront parfois une amélioration, mais il faut avouer qu'ils sont dans beaucoup de cas restés inefficaces.

OBSERVATIONS

Observation I. — Nettleship, *Brit. Med. Journ.*, 1869, t. 2, p. 323. — *Urticaire chronique laissant des taches brunes et durant depuis deux ans environ.*

Émilie P..., âgée de deux ans, entre à l'hôpital de Blackfriars, le 27 juillet 1869. Atteinte d'urticaire chronique ; l'éruption présentait ceci de particulier, c'est qu'elle laissait des taches de couleur brun clair, leur teinte ressemblait beaucoup à celle du chloasma pour lequel on aurait facilement pu prendre cette affection. Cheveux et teint très clairs. L'enfant n'a jamais été malade ; elle se porte actuellement très bien. Pas d'urticaire dans la famille. L'éruption a commencé à l'âge de trois mois et n'a pas disparu depuis. Au dire de la mère, elle débuta sous forme de petites élevures blanches ressemblant à des piqûres d'ortie. Celles-ci provoquèrent une forte démangeaison et disparurent en laissant des taches brunes.

A l'entrée de la malade, le tronc et le cou étaient le siège de lésions confluentes et plus diffuses aux extrémités. Pas de taches sur la figure. Au front, sur le bord du cuir chevelu, quelques taches brunes. Il n'existe pas d'élevures rouges, mais quelques plaques brun clair, légèrement surélevées, un peu congestionnées et quelques taches dues à d'anciennes élevures.

Le centre des élevures devient presque blanc lorsqu'on tend la peau. Elles sont toutes de même dimension et dépassent un peu les dimensions d'une pièce de cinquante centimes.

En grattant avec l'ongle, on voit apparaître au bout de quelques minutes l'élevure ordinaire de l'urticaire avec son centre blanc et les bords rouges. Quelques jours après l'entrée, on constate de nouvelles plaques rouges et surélevées ne présentant pas encore de coloration brune. Pas de grattage à l'entrée, mais plusieurs semaines après on trouve des papules écorchées ressemblant à celles du prurigo ; il n'y avait pas de poux.

Au mois de septembre la malade était encore dans le même état.

Observation II. — Morrant Baker, *Clin. Soc. Trans.*, 1875, t. 8, p. 51. — *Forme rare de maladie de peau.*

Garçon âgé de un an, entré en septembre 1874, à Saint-Bartholomew. L'éruption se présente sous la forme de papules ou tubercules de dimensions variant de celles d'un pois à celles d'un gros haricot. Les unes sont nummulaires, d'autres irrégulièrement ovales. Dans quelques régions pourtant, l'éruption se présente sous la forme d'élevures et de plaques irrégulières, comme si plusieurs de ces tubercules étaient devenus confluents. Les plus grandes de ces plaques ont de $0^m,05$ cent. à $0^m,07$ cent. de long.

Ces plaques lisses et aplaties font saillie sur la peau. Leur consistance diffère peu de celle de la peau saine; elles donnent une sensation de résistance supérieure à celle du tégument normal.

La plupart ont une teinte jaune pâle ou rose jaunâtre; mais la coloration varie suivant les différentes régions du corps et peut prendre une teinte rose ou rouge mat.

Les taches rouges pâlissent à la pression, mais les taches jaunes ne changent que très peu. Pas d'hyperesthésie de la peau. Au dire de la mère, démangeaison légère de temps à autre.

Lorsqu'on frotte une de ces élevures, elle persiste pendant une heure ou deux dans un état vésiculeux, comme si elle avait été frottée avec une ortie. L'éruption est surtout prononcée au dos, moindre sur le cuir chevelu, la face et les bras et encore moindre aux jambes. Rien à la paume des mains ni à la plante des pieds. Rien à l'anus ni dans son voisinage. Muqueuse buccale indemne.

Début de l'éruption à l'âge de six mois, sous forme de petits boutons rouges dans le dos. Ils s'étendirent peu à peu en surface, et bientôt des taches semblables parurent sur d'autres points du corps. La face fut prise en dernier lieu. Dans ces derniers mois, pas de taches nouvelles, mais aucune n'a disparu.

L'enfant est né à terme ; il est fort et bien portant ; il est encore au sein. Il n'a fait aucune maladie. Urine normale. La mère est bien portante. Père bien portant. Rien de semblable dans la famille. Au 18 mai 1875, l'éruption n'a pas changé d'aspect; il ne s'est pas produit de nouvelles taches, mais aucune n'a disparu.

Observation III. — Tilbury Fox, *Clin. Soc. Trans.*, 1875, t. 8, p. 53. *Du Xanthelasmoïdea (maladie non décrite).*

E. C..., âgé de sept mois : entre au University College Hospital en mai 1873. Né à terme et très bien portant. La mère paraît en bonne

santé et a déjà eu deux autres enfants. Sujette à des accès bilieux. On ne lui trouve aucun indice de syphilis acquise ou héréditaire.

L'éruption débuta chez l'enfant à l'âge de six semaines sous forme de deux plaques situées à la face interne de la cuisse gauche au-dessus du genou. Ces plaques ressemblaient à des brûlures superficielles, si bien que la mère crut avoir brûlé son enfant. Le cou fut ensuite atteint, puis le tronc et actuellement tout le corps est envahi ; cuir chevelu, plante des pieds, paume des mains, verge. La dimension des plaques varie de celle d'un pois à celle d'un schilling et plus ; la plupart ont la dimension d'un gros pois : beaucoup ont la dimension et la forme d'une amande. Au début, couleur rouge mat ou cuivre sombre ; peu à peu pâlirent et après un certain temps, elles prirent une couleur jaune clair. Quelques-unes prennent parfois une couleur nacrée. Ces plaques ou taches sont en grand nombre à la nuque, sur les parties latérales du tronc et dans les régions temporales. Elles donnent au toucher une sensation ferme comme celle d'un morceau épais de peau de chamois. Toutes les taches sont surélevées: les plus grosses de près de six millimètres.

Quelques-unes de ces plaques ont l'aspect d'une infiltration uniforme, mais la plupart sont constituées par une agglomération de petits boutons distincts qui semblent implantés sur le follicule pileux. Sur les plus grandes plaques, l'individualité de chacun d'eux semble ne plus exister tant ils sont serrés les uns contre les autres. Si bien que par places on pourrait les comparer à une hypertrophie de la peau ayant porté surtout sur les follicules. L'enfant était tacheté comme un léopard, à ceci près qu'au lieu des taches décolorées de cet animal, la peau blanche et normale de l'enfant était parsemée de nodules jaune clair au milieu desquels il s'en trouvait d'autres d'un rouge mat, les plus récents. Quelques-uns d'entre eux se sont affaissés, laissant une plaque aplatie un peu surélevée de couleur fauve pâle.

Il existe des infiltrations très nettes sur la muqueuse de la bouche et du palais avec des caractères semblables à ceux de la peau. Il survient de temps en temps un certain degré de prurit au niveau des plaques quand elles commencent à se développer. L'enfant paraît en bonne santé : jamais de jaunisse ni de troubles hépatiques. Rien d'anormal dans les excrétions ou les sécrétions.

Le Dr Fox suit le malade depuis un an et demi. L'affection n'a subi que de très légères modifications, qui consistent en une diminution graduelle de la coloration des plaques. Il y a un peu de prurit de temps à autre.

Observation IV. — Tilbury Fox, *eod. loc.*

Garçon chez lequel la maladie avait débuté vers l'âge de six semaines. Pas de troubles constitutionnels. de cachexie, de troubles hépatiques ni de prurit. Au début, les plaques étaient d'une couleur rouge mat : celle-ci dura longtemps et ce n'est que maintenant que les taches commencent à pâlir. Elles semblent perdre leur couleur mate et leur surélévation. Elles ne causent aucune gêne. Père et mère en bonne santé sans syphilis.

Observation V. — Tilbury Fox, *eod. loc.*

La plus grande partie de l'éruption apparut lorsque l'enfant avait dix jours, sur divers points du corps et elle présentait une grande analogie avec une éruption syphilitique.

Les plaques étaient semblables à celles de mon premier malade, mais quelques-unes existaient déjà sur la tête et le cou de l'enfant au moment de sa naissance. Ce qui faisait penser à la syphilis, c'est que l'enfant avait de l'enrouement par intervalle et un rhume continuel. Cette hypothèse fut néanmoins rejetée. Le Dr Hebblethwait, avec qui Fox avait vu le malade, rapporte que depuis plus de trois ans la mère était atteinte d'une affection pulmonaire et qu'avant d'accoucher de cet enfant elle eut des métrorrhagies abondantes.

Les autres particularités de la maladie dans ces deux derniers cas ayant été les mêmes que chez le premier malade, Fox n'y revient pas. Chez les deux derniers malades il n'y avait que vingt à quarente plaques sur tout le corps. Dans le cas du Dr H..., l'emploi des toniques fit pâlir graduellement les plaques.

Dans l'un des cas, on a institué un traitement antisyphilitique, mais sans résultat.

Observation VI. — A. Morrow, in *Archives of Dermatol.*, New-York, 1877, t. 3, p. 140.

Garçon de deux ans bien nourri et en bonne santé. Corps couvert d'une éruption ayant débuté à l'âge de six mois. Dimensions des taches variant de celle d'un petit pois à celle d'une pièce de 50 centimes. Très nettement surélevées, elles couvrent la face et tout le corps, mais surtout abondantes sur le dos et aux plis de flexion des jointures. Il y en a quelques-unes à la paume des mains et à la plante des pieds. Habituellement d'une cou-

leur jaunâtre pâle, mais deviennent écarlates ou rouge vif lorsque l'enfant pleure ou s'excite. Quand on frotte les élevures elles deviennent plus marquées et offrent l'aspect d'une piqûre d'ortie. Par moments, il y a des démangeaisons. A part des épitaxis par intervalles, l'enfant est très bien portant. Vacciné vers l'âge de cinq mois : un mois ou deux après, surviennent sur le dos et la poitrine quelques petits boutons rougeâtres Bientôt tout le corps en fut couvert et présenta l'aspect qu'il a maintenant.

En 1879 (*Arch. of Dermatol.*, vol. 5, p. 26). Morrow continuait ainsi l'observation : l'enfant a été observé pendant dix mois. Changements très appréciables de l'éruption : augmentation du nombre des taches pigmentées. Apparition de petites poussées de tubercules, plus fréquentes sur le dos et autour du cou. Ces masses faisaient une saillie de plusieurs lignes et n'étaient ni arrondies ni coniques, mais à contours irréguliers comme formées par une confluence de petits nodules. Dimensions variant d'un grain de café à une amande. D'abord rosées ou d'un rouge vif, elles prenaient plus tard une teinte jaune pâle ou brunâtre. Fermes au toucher. Souvent d'un reflet nacré, pouvant faire croire à un contenu liquide ; mais des ponctions répétées ne firent jamais sortir de pus. Elles se développaient subitement, toujours après une poussée d'urticaire, restaient stationnaires un temps variable puis rétrogradaient rapidement. Leur durée moyenne était de une à deux semaines, quelquefois, mais rarement, plus. Comme traitement : acétate de potasse et diurétiques auxquels Morrow attribua d'abord l'amélioration qui survint, mais il se convainquit plus tard qu'elle était due à l'abaissement de la température. En effet, pendant l'hiver les poussées d'urticaire furent moins fréquentes, les taches pâlirent et les masses tuberculeuses parurent à intervalles rares.

Morrow essaya l'ergotine et le fer, la belladone, le camphre, l'apiol mais sans résultats. Au printemps, les poussées urticariennes redevinrent plus fréquentes. Le malade fut perdu de vue pendant plus d'un an. On le ramena au mois d'août 1878. Il s'est alors produit un changement marqué de l'éruption. On ne voit qu'un ou deux tubercules ; mais les taches pigmentées sont plus nombreuses. Tout le corps est envahi. La paume des mains et la plante des pieds sont fortement atteints. Le cuir chevelu est pris seulement à la région occipitale. Il y en a un certain nombre sur les paupières. La paupière supérieure gauche a été pendant quelque temps le siège d'un de ces tubercules qui la maintenait baissée et empêchait l'enfant d'ouvrir complètement l'œil. Ce tubercule se résorba assez rapidement, ne laissant d'autre trace que la plaque pigmentée qui, par ses contours et sa couleur, rappelle d'une manière frappante une plaque de xanthelasma. Sur le tronc on ne trouve pas un espace de peau saine de la dimension d'une

phalange. Les plaques se sont réunies et présentent une configuration bizarre. La muqueuse du palais et du voile est atteinte, mais la coloration jaunâtre caractéristique des taches de la peau fait ici défaut. Les plaques deviennent d'un rouge foncé, presque livide, quand il y a de l'hypérémie. Par places, la pigmentation prend une teinte verdâtre. Par la pression, on fait disparaître la teinte rougeâtre, mais la couleur jaunâtre ne change pas. Au front les taches sont pâles et indistinctes, excepté lorsque la circulation est activée par des causes accidentelles. Quelques-unes des plaques donnent au doigt la sensation molle, veloutée d'un nœvus. Sur quelques-unes de ces plaques, la peau paraît surélevée et flottante comme l'épiderme d'un vésicatoire. Cette peau lâche forme de petits plis qui, pendant la formation de l'urticaire, se distendent et forment l'élevure caractéristique. On pouvait vérifier ce fait en irritant l'une des plaques avec la pointe d'une épingle. Cet état est bien plus net quand il fait chaud; car, dans ces conditions, tous les caractères distinctifs de la maladie s'accentuent.

D'autres plaques moins élevées présentent un aspect curieux en échiquier; elles semblent parsemées de petites papules séparées par des sillons transversaux, apparence qui rappelle celle de la peau des articulations des doigts. En tendant la peau, ces petites élevures disparaissent. Les poussées d'urticaire surviennent à intervalles variables : pendant l'été, parfois une fois par semaine ; en hiver, elles sont plus espacées. Elles sont dues, en général, à des écarts de régime ; elles peuvent être produites par des émotions. La moindre excitation cause une hypérémie intense de la peau. Quand Morrow examina l'enfant, toute la peau s'injecta comme chez une presonne atteinte de forte fièvre. Hypcresthésie cutanée très marquée, au point que le contact de l'air déterminait une irritation qui se traduisait par de l'inquiétude de l'enfant et une disposition à se gratter. Le prurit a été un élément constant de la maladie. La moindre irritation de la peau produit des élevures. Leur rapidité et leur étendue dépendent du degré d'irritation. L'effet paraît limité à la région qu'innerve le nerf affecté. Ainsi, en marquant avec de l'encre ineffaçable l'une des élevures, on voyait apparaître une saillie circulaire correspondant à la ligne tracée par la plume et qui venait circonscrire l'élevure. Cette susceptibilité s'accentuait surtout au niveau des plaques de peau malade. L'irritation d'une zone de peau saine sur le bras demandait de quatre à cinq minutes pour se transformer en élevure, tandis que la même irritation sur une plaque de peau malade voisine de la précédente ne mettait que deux à trois minutes pour produire le même résultat. Morrow décrit ensuite l'urticaire factice qu'il provoquait. L'élevure blanche restait distincte pendant environ cinquante mi-

nutes, et il fallait de cinq à sept heures pour que toute trace du phénomène eût disparu.

Morrow fait remarquer qu'il y a une différence notable dans la durée de l'élevure, suivant qu'elle est produite sous l'influence du sympathique ou par irritation factice.

Un jour, en faisant photographier l'enfant, il provoqua de l'urticaire factice ; mais l'enfant ayant été très effrayé, des élevures nombreuses survinrent au niveau des taches pigmentées. Or, ces dernières disparurent en quelques minutes quand l'enfant fut tranquillisé, mais celles qui avaient été produites artificiellement durèrent plusieurs heures, laissant à leur place environ une demi-douzaine d'élevures qui durèrent plusieurs jours.

Un jour, une irritation très violente a déterminé plusieurs petites vésicules, une autre fois une grosse bulle à la surface des élevures. Elles séchèrent en quatre ou cinq jours. Il n'y a jamais eu de suppuration. La température de la peau, quand l'hyperémie est intense monte, de 2 à 3 degrés. L'éruption n'a pas altéré la santé de l'enfant, qui est très bien développé. Épistaxis fréquentes, plus ou moins abondantes, en général nocturnes. La maladie ayant été prise pour des syphilides papuleuses, l'enfant avait été soumis autrefois à un traitement spécifique rigoureux.

Observation VII. — Th. Barlow, *Clin. Soc. Trans.*, 1877, t. 10, p. 196. — *Éruption non encore décrite survenue chez une enfant tuberculeuse.*

Caroline T..., âgée de treize mois. La mère raconte que son enfant n'avait rien présenté d'anormal jusqu'à l'âge de trois ou quatre mois. A ce moment parurent des taches rondes et brunes sur la poitrine de l'enfant. La mère les prit d'abord pour des coups. Ces plaques n'ont fait qu'augmenter et s'accroître jusqu'à l'âge d'un an. Depuis lors, elles n'ont pas trop varié. Sur le dos, la poitrine et l'abdomen, sur les bras, les avant-bras, les cuisses et les jambes, nombreuses plaques pigmentées, légèrement surélevées, dimensions variant d'un pois à un schilling, d'un brun uniforme avec teinte olivâtre, rappelant la couleur du chloasma, mais plus foncée. La face, les mains, les pieds sont indemnes. Ces plaques n'ont pas varié : l'enfant est dans le même état qu'il y a douze mois. Sa mère dit que de tout temps l'enfant a été exposée à des morsures de puces. Je me souviens d'avoir vu à plusieurs reprises des plaques rougeâtres, arrondies avec une petite traînée blanche ressemblant à une élevure d'urticaire. Je n'ai jamais constaté une vraie morsure de puce. Une égratignure produit, après cinq minutes environ, une véritable élevure d'urticaire : on obtient parfois le

même résultat en maniant l'enfant. L'enfant a toujours aimé à être frottée et ce frottement, dit la mère, faisait apparaître des marques blanches. Dans le cours de l'observation, d'autres lésions cutanées apparurent : sur la nuque, une oreille et le menton, survint une éruption impétigineuse avec croûtes et ulcérations. Bords taillés à l'emporte-pièce; peu de suppuration, perte de substance considérable, puis finalement bourgeonnement et cicatrisation. L'enfant est atteinte depuis plusieurs mois d'ophthalmie scrofuleuse : les glandes du cou sont très grosses et l'on ne peut douter que l'enfant ne soit tuberculeuse. Il y a des antécédents tuberculeux dans la famille : le père et la mère sont bien portants.

Observation VIII. — Sangster. *Clin. Soc. Trans.*, 1878, t. 11, p. 161. — *Éruption truitée anormale accompagnée de prurit, d'urticaire factice et de pigmentation « urticaria pigmentosa »*.

C. F., âgé de deux ans, bien portant et bien nourri. La mère raconte qu'il n'avait pas encore huit jours lorsqu'il fut atteint d'ictère qui disparut en quinze jours. L'affection cutanée semble avoir débuté dès sa plus tendre enfance. La peau, au dire de la mère, aurait toujours formé des saillies aux points irrités. Il suffisait même de manier l'enfant pour l'habiller pour qu'il en résultât des élevures : pourtant, elles disparaissaient sans laisser de traces.

A l'âge de deux mois, une éruption rouge, truitée de coloration inégale, parut sur l'abdomen. Elle fut bientôt suivie d'une semblable sur d'autres parties du tronc qui fut rapidement envahi. Lors de son début, l'éruption détermina du prurit et celui-ci faisait paraître les élevures ci-dessus. La mère remarqua qu'elles étaient produites par le grattage, car elles se présentaient souvent sous la forme de traînées dans la direction du coup d'ongle. Jusqu'aujourd'hui la maladie a continué à présenter les mêmes caractères, cependant les plaques se sont étendues peu à peu aux extrémités et les efflorescences de l'abdomen les plus anciennes, qui étaient rouges autrefois, sont devenues plus brunes. La grand'mère maternelle a été atteinte d'une affection squameuse. Un oncle maternel est traité pour du psoriasis. Le père et la mère sont sains et non syphilitiques. Le corps est couvert d'une éruption jaune brun et jaune rougeâtre d'aspect truité. La plupart des taches se continuent avec les voisines et s'estompent sur leurs bords. Maximum de l'éruption sur le dos, l'abdomen et les flancs ; ceux-ci étant presque uniformément bruns. La face et le cuir chevelu sont indemnes, bien qu'il y ait quelques traces sur la joue droite. Les mains et la plante des pieds sont saines, mais la face dorsale des pieds est prise.

Les plis de flexion des jointures, les aisselles, les régions inguinales et poplitées sont les plus atteintes et le siège principal du prurit. Dans ces régions. les taches sont parallèles aux plis de la peau. Par le toucher, quelques-unes de ces plaques semblent un peu surélevées, mais ceci est peu net. Nulle part on ne sent d'épaississement. On constate seulement qu'au niveau des plaques la peau est un peu moins fine que d'ordinaire. Si l'on tend la peau au niveau des taches brunes il n'y a aucun changement, mais si on la tend sur les taches rouges des cuisses, la coloration disparaît et il ne reste qu'une teinte jaune claire. Pas de desquamation, pas de papules. Urines et selles normales. La mère croit que l'enfant ne sue pas autant que d'autres enfants.

Observation IX. — Th. Barlow. *Clin. Soc. Trans*, 1879, p. 72. — *Cas d'urticaire pigmentée.*

Frédéric P..., âgé de huit mois. Sur le tronc on voit de nombreuses taches arrondies d'un brun grisâtre, de la dimension de l'extrémité d'un crayon.

En beaucoup d'endroits, confluence des plaques : sur le dos il y avait plus de peau malade que de peau saine. Plaques légèrement surélevées. Surface finement granuleuse. Élevures semblables sur les cuisses, les bras, le cou, les tempes, les racines des cheveux et quelque peu sur le cuir chevelu ; mais sur ces points la saillie n'est pas aussi prononcée que sur le tronc. En rayant la peau du tronc on faisait apparaître une large saillie. L'enfant se grattait aussitôt que le corps était exposé à l'air. C'était un bel enfant, bien portant, nourri au sein, non syphilitique. Parents bien portants. Une sœur âgée de deux ans, sans aucun trouble de la santé. C'est à l'âge de neuf semaines que la mère vit survenir une douzaine de taches sur la poitrine, le ventre, le dos et la partie supérieure des bras. Quelques taches étaient comme de larges ampoules avec une auréole rouge : elles ne suppurèrent jamais. L'enfant se grattait après l'apparition des taches. C'est peu à peu qu'il fut couvert de ces taches brunes. De temps en temps survenaient des taches semblables à des bulles blanches. Lavages avec une solution camphrée : l'irritabilité de l'enfant paraît moindre et les taches ont pâli.

Observation X. — Goodhart. *Med. Times and Gazette*, 1879, vol. 1, p. 116. — *Cas d'urticaire pigmentée.*

Esther B..., âgée de sept mois, très bien portante, non syphilitique, aucune maladie antérieure. Il y a deux mois, début de l'éruption sur l'abdo-

men sous la forme de petites élevures blanchâtres entourées d'une zone rougeâtre.

L'enfant se grattait au niveau de l'éruption : il ne paraît y avoir eu ni fièvre ni aucun trouble général à ce moment. Les élevures ne se sont pas modifiées sensiblement ni dans leur aspect, ni dans leur développement depuis cette époque. La plus grande partie du corps, mais principalement l'abdomen et le dos, est tachetée de plaques d'un brun foncé, les unes arrondies, les autres ovales ou irrégulières. La peau entre ces plaques est blanche et normale. Les plaques ont l'air d'être plissées, ou un peu rugueuses, ainsi que cela pourrait résulter de papules mousses, très rapprochées, devenues confluentes. En prenant la peau entre les doigts on sent une induration des parties profondes qui donnent une sensation molle comme de la peau de gants : ce caractère les différencie du lichen. Il existe des plaques plus petites, avec des caractères semblables, autour de la nuque, des oreilles ; les pieds, les mains, la face sont indemnes. — Les extrémités inférieures sont bien moins atteintes que le tronc. Il existe plusieurs élevures ortiées sur divers points du tronc, et il est important de noter qu'elles sont entourées d'une pigmentation brunâtre, livide, plus rouge que sur les autres plaques. La mère dit que ce sont de nouvelles plaques : toutes les autres auraient paru de la même façon. Je n'ai pu produire d'urticaire factice. Deux mois plus tard, de nouvelles plaques se montraient encore à divers points du corps : la pigmentation était moins accentuée. L'irritation a aussi diminué.

Observation XI. — Pye Smith, in *Guys hosp. Reports*. t. 25, 1880-81, p. 212.

Salomon G..., âgé de deux ans, est atteint depuis l'âge de trois mois d'une éruption de papules un peu larges, discrètes, d'un brun jaunâtre. Elles couvrent la plus grande partie du dos, de la poitrine, de l'abdomen et les parties voisines des bras et des cuisses. Les mains, les pieds, la tête et le cou sont indemnes. — L'éruption ne fut pas modifiée par la dentition. Il y avait deux ou trois nouvelles élevures d'urticaire avec hypérémie voisine. Le Dr Pye Smith dit qu'il a vu deux cas semblables traités par les Drs Barlow et Sangster. Il a bien voulu nous écrire qu'il n'avait vu cet enfant que deux ou trois fois : il ne sait pas ce qu'il est devenu. Nous ne pouvons donc donner sur cette observation de détails complémentaires. Nous tenons néanmoins du Dr Pye Smith que le petit malade aurait été guéri.

Observation XII. — Cavafy *Lancet*. Mai 1880, p. 739.

Alfred P..., quinze mois, vu en janvier 1880. Toute la peau, à l'exception de la paume des mains et de la plante des pieds, est couverte de taches pigmentaires dont la couleur varie du rouge jaune à l'orange et au brun pâle : quelques-unes sont d'une teinte rouge brunâtre plus sombre. Ces différences de couleur sont dues à des différences d'hypérémie. Les plaques sont plus larges et plus nombreuses sur le dos et la poitrine ; elles sont moindres sur l'abdomen, les fesses, les extrémités ; et petites sur le cou, la face et les tempes. Elles sont toutes arrondies ou irrégulièrement ovoïdes et les plus grandes (quelques-unes atteignent de 7 à 10 centimètres), paraissent formées par confluence : sur le cou elles sont plus allongées que partout ailleurs, très faiblement saillantes et plus ou moins parallèles avec plis transversaux de la peau. Partout elles sont entourées ou séparées par de larges intervalles de peau saine. Elles sont à peine élevées et parfaitement lisses : leur texture est un peu plus ferme que la peau saine. En les plissant, la peau paraît d'épaisseur normale : il n'y a aucun signe d'infiltration. La pression fait disparaître la couleur rouge, la teinte brune pâle persistant seule. Sur deux des plaques, à l'épaule gauche, on voit de grosses élevures d'un blanc grisâtre; et des élevures linéaires sont immédiatement produites en rayant les plaques hypérémiées, mais avec plus de difficulté sur celles qui sont seulement pigmentées. L'enfant est de belle complexion et en parfaite santé. Durant trois mois d'observation, les plaques semblent moins hypérémiées. L'hypérémie est très variable : une plaque qui est d'un rouge brillant peut à un autre examen se trouver brun pâle, puis de nouveau rouge en totalité ou en partie. Quand l'enfant crie ou se débat, la rougeur est plus accentuée. L'enfant avait quinze jours lorsque l'éruption débuta sur le dos comme des élevures rouges, aplaties sur lesquelles se formèrent des ampoules et qui s'étendirent rapidement sur tout le corps. A une ou deux reprises on a noté des vésicules ou de larges bulles d'où s'écoulait un liquide incolore et qui se changeaient en croûtes minces. Les élevures étaient toujours de courte durée, ne persistant que quelques heures : elles ne revenaient parfois qu'à de longs intervalles. Elles ont toujours été plus communes autour de la ceinture et du cou, où la peau est le plus en contact avec les vêtements. Il ne paraît pas y avoir eu de prurit généralisé, excepté lorsque la peau a été excitée comme après un bain. La mère n'a jamais remarqué que l'enfant se grattât et je ne l'ai jamais vu le faire.

Observation XIII. — Stephen Mackenzie. *Med. Times and Gazette*. Avril 1880, p. 451.

A. F..., âgé de quinze mois, quatrième enfant de parents non syphilitiques, né à terme, nourri au sein. Rien de particulier à sa naissance. A l'âge de trois jours on remarqua de grandes plaques brunes sur la poitrine et le dos. Elles étaient très larges et empiétaient les unes sur les autres. Couleur brun sombre. Ne s'élevaient pas au-dessus de la peau voisine et semblaient déposées sur cette dernière. Il n'y avait à cette époque aucune irritation. Depuis son apparition jusqu'à ce jour, l'éruption a persisté à peu près avec les mêmes caractères : elle a cependant pâli. C'est seulement le mois dernier qu'on a remarqué une irritation de la peau. Quand l'enfant se gratte, on voit apparaître de larges élevures blanches. Les bains font toujours apparaître ces élevures : elles ne durent que peu de temps. L'irritation de la peau survient principalement la nuit et tient l'enfant éveillé. La poitrine, l'abdomen et le dos sont le siège d'îlots irréguliers de couleur chamois ou rosée qui s'élèvent légèrement au-dessus de la peau saine. Varient en dimension d'un pois à une pièce de six pence et plus. L'éruption s'étend jusque sur la face antéro-interne des cuisses, sur les bras et un peu sur le cou. Quand l'éruption paraît, elle est de couleur chamois, mais sous l'influence de l'air, l'enfant se gratte et les élevures font une saillie encore plus considérable et d'un rouge vif. L'excitation ayant cessé, en quelques minutes la coloration redevient brune, et la papule s'affaisse pour reprendre ses premiers caractères. On a observé une fois une grosse bulle. Il n'y a aucune éruption sur la muqueuse buccale.

Observation XIV. — Stephen Mackenzie, in *Hunterian Soc. Reports*, 1880-1881.

Sexe non mentionné. Date du début trois jours après la naissance. Quand on vit l'enfant pour la première fois à l'âge de seize mois, l'éruption siégeait au tronc, sur le dos, le front, le cou et les parties supérieures des cuisses. Ce furent des taches rouges qui débutèrent et ne disparurent pas. Pas d'irritabilité de la peau jusqu'au mois dernier. A seize mois parurent des plaques brunes devenant ortiées par irritation et s'affaissant en quinze minutes environ. En un point a paru une petite bulle.

Observation XV. — C. Fox, in *Med. chir. Trans*, 1883, p. 330. Communiquée par le Dr Propert au Dr Tilb. Fox en 1877.

Garçon de huit mois, tout le corps était plus ou moins couvert. A l'âge de cinq ou six semaines on avait remarqué sur son corps de petites ampoules très nettes qui furent remplacées par des plaques surélevées d'un rouge brunâtre. Plus tard l'éruption prit l'aspect de taches cuivrées. Début probable par la tête et le front : elles parurent ensuite sur le dos, les épaules et l'éruption se généralisa sur le tronc vers l'âge de trois mois. A huit mois, il paraît peu de chose à la face. Vers l'âge de dix-sept mois, la surface du corps était couverte d'élevures congestionnées, grossièrement granuleuses et de plaques pigmentées en général discrètes, ovales ou arrondies de la dimension d'un petit pois; quelques-unes étaient plus grandes par confluence et irrégulières avec des contours mal définis. Les flancs étaient très atteints et les jambes principalement De nouvelles lésions qui s'étaient montrées au front et à la face étaient plus hypérémiques que les anciennes et avaient très manifestement un élément d'urticaire : plus tard elles prirent l'aspect de l'érythème papuleux, mais avec une teinte d'un rouge plus foncé, plus mat. Leur couleur variait : si elles restaient au repos quelque temps elles prenaient une couleur brunâtre ou chamois et ne démangeaient que peu; mais si on les frottait, elles devenaient hypérémiques et démangeaient. Quand la peau était irritée, lorsqu'on lavait l'enfant, des papules blanches d'urticaire se présentaient. La mère est sujette à l'urticaire. Aucune maladie dans la famille. L'enfant est en parfaite santé. En 1880, l'éruption était à peu près dans le même état.

Observation XVI. — G. H. Fox. in *J. of cutan and venereal diseases*, New-York 1884, p. 214.

La malade est âgée de cinq ans et demi. Elle a eu sa première attaque d'urticaire à un an et demi. Les élevures persistent et ont acquis une couleur café au lait. La santé générale est bonne. L'enfant est bien nourrie et à part quelques attaques aiguës d'urticaire survenant de temps en temps, et des démangeaisons lorsqu'elle s'échauffe en jouant, elle est en bonne santé. Tout le corps depuis le cou jusqu'aux pieds est couvert de taches brunâtres très discrètes, de dimensions variables atteignant au plus la dimension d'une pièce de vingt centimes et irrégulièrement arrondies. Ces taches existent depuis des années. Quand la peau est irritée, de nouvelles

élevures paraissent, surtout sur les taches pigmentaires. L'enfant a été vaccinée plusieurs fois mais sans grand succès.

Observation XVII. — Radcliffe Crocker; *Clin. Soc. Trans*, 1885, p. 12.

L. N... âgée de quatre mois et demi, observée le 22 septembre 1883. Un jour ou deux après sa naissance on remarqua une bulle sur une des aines et deux ou trois jours plus tard il en survint dans l'aisselle et sur le cou. La mère n'en vit plus d'autres de deux ou trois semaines, lorsque survint l'éruption actuelle d'abord sur le cou, puis sur les autres parties du corps. Elle commence par des tubercules séparés ou plus souvent réunis par groupes de trois ou quatre ayant environ les dimensions d'un petit pois, faisant nettement saillie au-dessus de la peau, d'une couleur jaune rougeâtre, avec une étroite auréole rose. Sur quelques-uns des tubercules se forme une vésicule d'environ un demi-centimètre de diamètre et qui contient un liquide clair dont la résorption se fait en quelques jours. Le tubercule persiste seul et il se recouvre alors d'une couche mince d'épiderme desséché. Dans la suite, quelques-uns des tubercules s'accrurent peut-être par la réunion de ceux qui constituaient le groupe et à mesure qu'ils deviennent plus anciens ils présentent une couleur jaunâtre d'où résultent des lésions variant d'un grain de chènevis à une fève et en couleur du rouge-brun au brun pâle : la plupart sont de couleur jaune. Un peu plus fermes au début que la peau normale, ils ne démangeaient pas, mais dernièrement leur évolution a causé une certaine irritation qui cesse dès que les tubercules sont formés. Ils couvrent la tête et la face : nombreux sur le cou, ils sont moins abondants sur les bras. On les trouve sur le dos et la paume des mains. Les organes génitaux et l'anus d'abord indemnes, sont à présent envahis ainsi que les lombes et les cuisses. Il y a quelques tubercules sur la plante des pieds. Mais en réalité ils sont moins abondants à mesure qu'on s'éloigne des genoux. A la naissance c'était une belle enfant. Elle a un peu perdu, mais elle est encore bien nourrie quoique un peu pâle et elle paraît bien portante. L'éruption ne l'incommode nullement excepté au moment des poussées. Pas trace de syphilis congénitale sur elle ni sur les autres enfants. Elle fut malgré cela soumise au traitement mercuriel pendant deux mois inutilement. Trois autres enfants ont été atteints de rachitisme : les parents semblent bien portants. J'observe l'enfant depuis six mois et pendant cette période, des lésions nouvelles sont survenues à des intervalles irréguliers de quelques jours. D'autres ont subi une évolution partielle et se sont plissées en même temps qu'elles s'affaissaient; mais très peu ont disparu

laissant seulement des plaques pigmentées à leur lieu d'origine. Le frottement ne paraît produire aucune exacerbation. Sur des élevures anciennes d'une main, des vésicules se sont parfois produites. On ne put jamais déterminer d'urticaire factice.

L'enfant a succombé à une bronchite compliquant la coqueluche. Je l'avais vue quelques semaines avant sa mort, et la maladie s'était considérablement améliorée.

Observation XVIII. — Pick. *Zeitschrift für Heilkunde.* Prague, 1881. p. 417.

G. F..., âgé de huit ans. Le père de la malade est un homme fort, bien portant, qui dit n'avoir jamais été malade. Sa première enfant, une fille, a maintenant neuf ans et a toujours été bien portante : la seconde enfant est la malade. La mère avorta au troisième mois de sa sixième grossesse et mourut à la suite, probablement d'une fièvre puerpérale. Pas d'antécédents tuberculeux du côté du père ni du côté de la mère. Pas de maladie de peau dans les deux familles. A la naissance de notre malade, la mère aurait eu une perte de sang abondante et depuis elle ne s'est jamais sentie aussi forte qu'auparavant.

La maladie de la peau a envahi tout le corps lorsque la malade avait six semaines. De grosses efflorescences avec une forte fièvre apparurent d'abord, qui durèrent longtemps et laissèrent toujours à leur suite une coloration de la peau. Depuis cette époque, jusqu'au moment où la malade me fut présentée, c'est-à-dire dans un espace de près de huit ans, ces phénomènes se répétèrent sur la peau à des intervalles plus ou moins éloignés, de sorte que la peau n'est restée à aucun moment assez longtemps indemne pour que la coloration ait disparu partout. Tandis que les premières éruptions s'accompagnaient de fièvre, elles survinrent dans la suite sans aucun trouble, la coloration de la peau les faisant remarquer. La démangeaison, qui avait été très violente dans les premiers temps, est devenue moindre aux poussées suivantes et n'existe plus depuis quelque temps. Nous trouvâmes une enfant bien nourrie, bien développée, les cheveux blonds, les yeux bleus, la peau peu foncée, pâle. La malade nous fut de nouveau amenée en septembre 1881, et je résume ainsi l'observation. Au milieu d'une peau complètement normale, on trouve des taches d'un brun rouge, de trois à cinq centimètres de diamètre, presque rondes ou un peu ovales. Ces taches sont en partie élevées et d'un rouge clair ou bien la tache est unie et alors la coloration varie. Le changement de couleur s'accuse, soit sur toute l'étendue de la tache, régulièrement, ou seulement à sa partie

centrale, tandis que la périphérie pâlit simplement et devient peu à peu rouge brun, bleu brun et jaune brun. Le boursouflement et la décoloration des plaques ont lieu très rapidement parfois, à la suite d'une légère pression. La disparition ne se fait cependant que très lentement, de sorte que l'on aperçoit après deux ou trois semaines une boursouflure, et après six ou huit semaines une tache d'un brun jaunâtre. Nulle part on ne trouve trace de desquamation : jamais il n'y a eu formation de pus.

A la dernière visite, on me dit qu'il n'y avait plus d'élevures et nous n'avons trouvé que des taches aux différents degrés de développement.

Observation XIX. — Pick, *eodem loco.*

K. G... fut amené pour la première fois à la clinique au mois d'août 1880. Il avait alors sept mois. La maladie a commencé peu de jours après la naissance. Enfant bien développé pour son âge, bien portant : cheveux blonds, yeux gris, peau de la face et lèvres d'une pâleur remarquable. La peau du tronc, principalement du dos, est couverte de nombreuses taches moins pigmentées, qui présentent en partie des élevures. La coloration varie beaucoup. Les taches unies sont généralement d'un rouge clair, les plaques saillantes, jaunes.

A la pression de la peau colorée en rouge, la rougeur disparaît à la périphérie, il en reste cependant toujours une coloration brune au centre. La coloration jaune des élevures ne change pas à la pression. Parmi ces colorations extrêmes, on trouve toutes les nuances comme il y en a dans les extravasations sanguines de la peau. Les élevures d'un demi à un centimètre de long sont plus nombreuses et présentent une teinte d'un orange clair allant jusqu'à la teinte jaune soufre, de sorte qu'elles simulent le xanthelasma. Si les plaques hypérémiées d'une part, et les commémoratifs d'autre part, n'avaient montré que le processus était excessivement rapide, on aurait pu appliquer à la maladie le nom de xanthelasma.

Les élevures sont plus résistantes au toucher que la peau saine ; elles ne sont pas sensibles à la pression.

L'épiderme n'est pas modifié : il n'y a aucune desquamation, aucune trace d'égratignure. Dans le cours de notre observation, voici les symptômes qui se produisirent :

Sur une peau auparavant normale, il se montre, avec des démangeaisons intenses, de grosses taches hypérémiques de trois à cinq centimètres, et au centre desquelles se trouve une élevure de un demi-centimètre à un centimètre et demi de long, sur un demi-centimètre de large, ovale, dépassant le niveau de la peau, de un à deux millimètres. Elle est d'une couleur

plus foncée que le cercle qui l'environne et dure au toucher. L'élevure se forme très rapidement et souvent on la voit se former lorsqu'on découvre le corps. Ces phénomènes se répétèrent à intervalles plus ou moins éloignés, de sorte que petit à petit, la peau du dos, de la poitrine et du ventre était parsemée d'élevures. Les mêmes caractères se montrèrent aux extrémités supérieures et moins prononcés aux inférieures. Aucune altération de la sensibilité. Démangeaison pendant l'eruption qui disparut bientôt. L'état général n'avait jamais été dérangé autrefois et resta tel jusqu'à seize mois, âge auquel l'enfant fut atteint de la variole. Je n'ai malheureusement eu connaissance de cette maladie que lorsque celle-ci était arrivée à une période avancée de la dessication. L'éruption sur la figure et aux extrémités était peu confluente, mais elle était très prononcée sur le tronc, aux endroits par conséquent où la formation des élevures était le plus considérable, et il n'y a aucun doute que les pustules s'étaient développées sur les élevures. On ne trouve plus aucune trace de ces dernières : je ne puis distinguer la pigmentation d'un bleu foncé de celle qui est propre à la variole.

L'observation ultérieure montrera à quel point cette variole a influencé l'urticaire.

Observation XX. — Lewinski, *Archiv. fur path. anat.* Berlin, 1882. p. 576.

A. S..., serrurier, dix-huit ans, entra dans mon service au mois d'octobre 1851, présentant des démangeaisons et des taches sur la peau. Les parents du malade, ainsi que ses cinq frères ou sœurs, sont bien portants et lui-même a toujours été fort et en bonne santé. Il était âgé d'environ cinq semaines lorsque sa mère remarqua sur le ventre une élevure de la dimension d'une pièce de 20 centimes environ. A côté de celle-ci il s'en forma bientôt d'autres, semblables à la première, mais dont elles se distinguaient cependant en ce qu'il s'y surajoutait des vésicules.

Les efflorescences isolées, et notamment celles qui étaient pourvues de petites vésicules, étaient de courte durée : elles disparaissaient en quelques jours, mais elles laissaient des traces qui dans la suite n'ont pas changé ou se sont très peu modifiées. Il se formait toujours de nouvelles élevures autour de celles qui existaient déjà : celles-ci ne duraient que peu de temps et laissaient des taches. L'affection s'est petit à petit étendue à tout le corps.

Après un intervalle d'environ neuf ans il survint d'autres élevures qui ont présenté la même évolution, mais sans laisser de taches. Le malade a

encore maintenant de ces élevures. Quant aux taches, elles doivent dans le principe avoir été saillantes : lorsqu'on y passait la main on éprouvait la sensation que l'on a en touchant des pois.

Ces saillies disparurent rapidement et se montrèrent ailleurs. On les trouvait aussi sur des points où il n'y avait pas de taches, comme à la plante des pieds. Plus tard, elles ne se formèrent plus et les taches restèrent lisses. Celles-ci n'ont plus changé et sont restées telles qu'elles étaient dans l'enfance. A la partie supérieure du bras et à la figure, elles ont pâli un peu. Le malade ressentit dès son enfance de violentes démangeaisons et présentait une sensibilité extraordinaire au froid.

Depuis son apprentissage où il ne put comme autrefois se soustraire aux influences des basses températures, il a les mains gelées. Même à la chaleur il ne se trouve pas bien : avec une élévation modérée de la température, il devient rouge, écarlate et sa figure se boursoufle; cependant l'effet en est moins pénible que celui du froid.

Le malade est de taille moyenne, blond et d'une bonne constitution pour son âge.

La peau est couverte d'une grande quantité de taches, les unes arrondies, les autres ovales, de la dimension d'une lentille et plus, moins abondantes et disséminées sur la figure, le cou et les extrémités; plus nombreuses et plus confluentes sur le tronc. Elles se trouvent surtout abondantes sur la partie supérieure de l'abdomen, de sorte que celui-ci ressemble à un réseau coloré dans les mailles duquel sont seulement visibles de petits îlots de peau normale. Sur le dos, elles sont placées parallèlement aux côtés, c'est-à-dire en descendant de la colonne vertébrale obliquement et latéralement. La paume des mains et la plante des pieds sont indemnes. Une grande quantité de taches, principalement celles qui se trouvent sur le tronc sont saillantes : d'autres plus dispersées sont unies. Les premières s'aplatissent d'ailleurs facilement à la pression jusqu'au dessous du niveau de la peau saine pour reprendre peu à peu leurs premières dimensions lorsque la pression cesse.

La couleur des taches diffère sur les diverses parties du corps et aussi à certains moments. Celles qui sont isolées et unies sont d'un jaune pâle analogues comme couleur au pityriasis versicolor : elles ne changent pas par la pression. Celles qui sont confluentes et saillantes sont parfois d'un jaune pâle comme les précédentes, mais un peu plus foncées, D'autres fois, sous l'influence du froid, elles deviennent, paraît-il, bleu foncé, cyanosées. Par contre, sous l'influence de la chaleur ou lorsque la peau est irritée mécaniquement elles deviennent d'un rouge écarlate; mais toujours elles pâlissent sous la pression : elles ont du moins un faible reflet jaunâtre.

D'ailleurs, au début, les taches unies et pâles ont dû se présenter comme

les dernières ; c'est depuis qu'elles auraient changé. A certains jours se montrent des plaques rouge écarlarte de dimensions variables et au milieu desquelles se trouvent des élevures en partie entourées de vésicules. Ces élevures ressemblent à celles qu'il présentait dans son enfance. On peut les reproduire facilement d'une façon artificielle en rayant avec l'ongle. Là où elles paraissent primitives, elles ne sont que la conséquence d'irritations extérieures qui ont atteint la peau. Celle-ci est souple au toucher, se plisse facilement et ne présente pas d'infiltration. Sa température est normale. Les mains et le nez se refroidissent sous l'influence d'un froid modéré, aussi bien au niveau des points colorés qu'au niveau des points qui ne le sont pas.

La sensibilité est intacte.

Rien d'anormal dans les autres organes. On ne constate rien de pathologique dans le système circulatoire. Urine jaune clair sans sucre ni albumine. Rien de particulier à signaler dans le cours de la maladie. On donne au malade de l'atropine. La démangeaison disparut un peu : cependant l'état ne changea pas pendant les quelques mois d'observation.

Observation XXI. — Lewinski, *eod. loc.*

Il s'agissait d'une petite fille, âgée de un an et demi, gaie et bien portante, qui était née de parents sains et se développait normalement.

A l'âge de quatre mois, on remarqua tout à coup sur son dos et sur sa poitrine, des taches rouge clair de la dimension d'un pois et un peu plus, qui faisaient saillie sur la peau saine, et démangeaient fortement. De petites vésicules se développèrent principalement sur la tête et formèrent ensuite une croûte sèche qui tomba bientôt. Ces taches que la mère compara à quelques élevures qui se trouvaient sur la peau lorsqu'on examina l'enfant n'ont duré que peu de temps et ont dû ou bien disparaître sans laisser de traces ou bien laisser la coloration particulière que l'on retrouve.

J'ai constaté sur toute la peau une grande quantité de taches qui étaient en partie confluentes et qui s'étendaient ensuite régulièrement. La coloration des extrémités inférieures était la plus étendue et à l'exception des jarrets, les jambes paraissaient d'un rouge brun et il n'y avait que de petits îlots de peau saine.

Sous la pression du doigt la rougeur diminuait sans disparaître complètement. Par places on voyait des élevures. Sur le tronc les taches ne sont pas aussi nombreuses : elles ont une teinte jaune pâle, mais là, elles ne disparaissent pas sous la pression du doigt. On y trouve par places des

élevures dont la surface est en partie couverte de vésicules. Les bras présentaient les mêmes altérations que les jambes, tandis qu'à la face les lésions correspondaient plutôt à celles du tronc. La peau était souple, se plissait facilement et n'était pas infiltrée.

L'enfant s'était soustrait à d'autres observations.

Observation XXII. — Behrend. Inédite. Due à l'obligeance de M. le Dr Behrend. Malade présentée à la société de médecine de Berlin, le 18 mars 1885.

Berthe Kube, née le 9 mai 1884. Peau délicate, teint pâle, crâne assez gros. Enfant forte, bien nourrie, et avant cette affection toujours en bonne santé.

18 mars 1885. Au commencement de février, la mère aperçut des taches d'abord rouges, sur lesquelles survinrent des élevures. Une éruption papuleuse semblable plus importante survint plus tard après l'usage de bains salés.

Elles disparurent en laissant des taches pigmentées.

En ce moment, l'enfant présente une quantité d'élevures rouges, nouvelles, aux fesses, à la partie supérieure des cuisses principalement sur leur face externe.

Une élevure plus considérable, atteignant un diamètre de douze millimètres environ, se trouve située dans le dos à la hauteur de l'épine de l'omoplate. Elle est peu saillante et d'une nuance verdâtre. Au-dessous se trouvent quatre élevures de couleur rouge pâle ; à côté, trois autres tirent sur le vert.

Élevures isolées à la partie antérieure de la poitrine : sur l'épaule gauche quatre taches pigmentées, non proéminentes. On trouve d'autres taches pigmentées sur le ventre et le haut des cuisses. La semaine suivante il y eut de nouvelles élevures. Les anciennes disparurent. L'enfant ne fut traitée que peu de temps et mourut au mois de mai de la même année de vomissements et de diarrhée, comme je l'appris plus tard.

Observation XXIII. — Inédite. Due à l'obligeance de M. le Dr Behrend.

Richard Wagner, âgé d'un an et deux mois, fut présenté à ma clinique le 14 juillet 1883.

Il avait toujours été bien portant. Il fut vacciné le 4 juillet et le 11 les pustules de vaccin étaient bien développées et commencèrent à sécher.

Au dire de la mère il s'était montré une élevure derrière l'oreille droite

le huitième jour de la vaccination. Elle avait disparu après deux jours sans laisser de trace. Le lendemain plusieurs élevures se formaient à l'avant-bras droit : elles ont laissé des taches pigmentées encore visibles, de la dimension d'une grosse fève et plus. Immédiatement après l'éruption de ces élevures, en parurent d'autres à l'avant-bras gauche principalement du côté de l'extension et qui lorsque l'enfant fut examiné avaient également disparu. A leur place on aperçut distinctement des taches pigmentées. Aux jambes on voit une assez grande quantité de nouvelles élevures et l'on trouve, principalement à la partie inférieure des cuisses de nombreuses taches pigmentées. On trouve des élevures isolées sur le ventre et sur le dos; ces dernières disposées suivant des lignes.

La mère prétend que les taches pigmentées prennent une teinte bleuâtre sous l'influence du froid,

Je n'ai observé cet enfant que peu de temps et j'ai appris plus tard qu'il était mort d'éclampsie.

Observation XXIV. — Lazansky, *Prager Med. Wochensch.*, 1886, n° 16.

Fille âgée de quatre ans. Parents bien portants. A la naissance, l'enfant était robuste et sa peau était saine. A partir du dixième mois, elle eut sur le tronc et aux extrémités inférieures de nombreuses taches d'un rouge intense de trois centimètres de diamètre, au centre desquelles survinrent des élevures d'un rouge pâle. La peau, outre ces élevures, est normale. Légère démangeaison. Les efflorescences pâlirent après quelques heures, mais restèrent distinctes pendant vingt-quatre ou trente-six heures et disparurent ensuite en laissant une tache d'un rouge clair ou rouge brun, dont la couleur ne disparaît pas tout à fait à la pression du doigt et reprend ensuite la même teinte. Dans l'intervalle, d'autres taches et de nouvelles élevures apparaissent, d'autres disparaissent petit à petit et ces phénomènes se reproduisent pendant plusieurs semaines. Pendant un certain temps, pas de nouvelle éruption; la pigmentation seule est stationnaire; puis, nouvelles poussées semblables aux premières. Au début, je crus avoir affaire à une urticaire simple chronique, mais comme la pigmentation augmenta avec les poussées successives et l'involution des efflorescences et qu'il se présentait en même temps un léger gonflement des ganglions inguinaux et fémoraux, le diagnostic du prurigo me paraissait plus probable. Mais la peau n'était pas sèche, en aucun point épaissie, et la pigmentation dans ses diverses nuances était abondante. L'étiologie resta inconnue. En trois ans, les plus fortes récidives eurent lieu huit fois : la dernière se produisit en automne 1885. L'enfant est forte et bien portante.

La peau est lisse, couverte de taches pigmentées, nombreuses, rondes ou ovales, en partie disséminées, en partie confluentes, de nuances diverses et de différente grosseur, principalement au tronc et aux extrémités inférieures. Aux extrémités supérieures il n'y a que peu de taches. La face, le cou, la plante des pieds, la paume des mains sont indemnes. Les taches ne sont pas proéminentes. Elles deviennent plus rouges lorsqu'on les frotte et lorsqu'on les échauffe. Par le refroidissement, elles deviennent plus foncées et bleuâtres par places. Les ganglions de l'aine sont légèrement tuméfiés. Il n'y a pas de prurit. Dans le courant de l'année dernière, les éruptions se montrèrent plus rares et d'intensité moindre.

Observation XXV. — Unna. *Monatshefte fur praktishe Dermat*, 1887 *Ergandzungsheft I.*

H. M..., âgé de deux ans, est un jeune garçon fortement développé qui est atteint d'une affection de la peau depuis le troisième mois de son existence.

A cette époque, survinrent subitement sur tout le tronc et isolément sur les extrémités de grosses élevures rouges qui occasionnaient de fortes démangeaisons, s'affaissant au bout de quelques jours et qui prenaient peu à peu une coloration brune.

Depuis cette époque, au dire des parents qui, entre parenthèse, sont bien portants et n'ont jamais eu d'urticaire, l'état est resté stationnaire.

Il n'y a pas eu de nouveaux points envahis en dehors de ceux qui l'ont été dès le début. La dentition se fit facilement et demeura sans effet sur la maladie cutanée. Pendant une éruption rubéolique, les taches grossirent et rougirent pour reprendre plus tard leur ancienne forme et leur ancienne couleur. Le développement de l'enfant s'est fait d'une façon normale : en dehors de la rougeole, il n'a fait aucune maladie.

Il s'agit d'un enfant bien nourri, aucunement scrofuleux ni lymphatique, d'un tempérament tranquille. Sur la peau du tronc et surtout du dos ainsi que sur le cou, et en moins grande quantité sur les bras et les jambes, on remarque environ quarante taches brunes de un à deux centimètres de diamètre, séparées par des espaces plus grands. Ces taches ne se distinguent pas très nettement de la peau saine et blanche et se confondent à l'endroit où elles sont le plus nombreuses. Elles proéminent de telle façon que leur centre est plus élevé que leur périphérie. Au toucher elles sont veloutées, plus molles que les parties voisines : elles présentent une surface finement sillonnée, comme chagrinée, comme si l'épiderme détaché était devenu trop étendu pour le derme sous-jacent. Aussitôt qu'on irrite

ces papules par un choc ou une pression, elles s'élèvent, deviennent unies et luisantes. La tache brune devient d'un rouge foncé, et au bout de quelques secondes il s'élève au centre une tache blanche qui s'élève encore au-dessus des bords hypérémiés et qui est très rude au toucher.

Si par une pression faite avec un objet pointu, on exerce une irritation sur une petite étendue des papules, celles-ci s'élèvent et deviennent rouges en totalité. mais blanchissent aux points particulièrement irrités, même quand ces points siègent à la périphérie. Il en résulte donc une urticaire factice limitée à l'étendue des taches brunes, tandis que semblable urticaire ne peut être constatée sur la peau saine environnante.

On n'observe aucune formation de vésicules ni d'ampoules, même à la suite de fortes irritations.

A la suite d'irritations psychiques, par exemple de cris de l'enfant en colère, il peut y avoir une variation dans le nombre de taches qui se gonflent ; cependant la plupart des papules restent modérément rouges sans présenter de centres blancs. Enfin il se présenta des paroxysmes apparents pendant lesquels les papules se gonflent et démangent fortement.

Il n'y a que la plante des pieds et la paume des mains qui soient entièrement indemnes. A la tête, à part trois efflorescences sur la partie gauche du front, il n'existe point de taches. Les muqueuses ne présentent ni efflorescence ni pigmentation.

Comme traitement, administration continue de 2 gr. de salicylate de soude par jour.

Les éruptions spontanées de papules se passèrent au niveau des taches prédisposées. Les autres taches s'éclaircirent quelque peu. Il n'y eut point de nouvelle éruption pendant qu'on observa le malade bien qu'il eût eu sur la peau saine des piqûres d'insectes qui disparurent sans laisser de traces. J'enlevai sous le chloroforme deux de ces élevures et il me fut possible par le frottement de faire gonfler au moins l'une d'elles. Pour l'autre, je réussis moins bien.

Plus tard, je perdis de vue le malade. Je l'ai revu il y a peu de temps. L'aspect général s'est bien modifié chez cet enfant qui a cinq ans maintenant. Les taches autrefois d'un brun foncé sont devenues d'un jaune pâle : elles se sont aplaties et sont devenues lisses, elles sont pour le reste toutes reconnaissables. Il y a encore, mais rarement, quelques formations d'élevures au dire de la mère. Les démangeaisons ont presque entièrement cessé.

Observation XXVI. — Feulard in *Annales de Dermatologie* 1885 p. 155.

Le début de cette observation a été publié par notre excellent collègue et ami Feulard. Nous devons à son obligeance d'avoir pu examiner l'enfant et nous avons ainsi ajouté quelques détails à cette observation qui s'étend de 1883 à 1888.

Gabrielle D... âgée de dix-neuf mois, est le dix-huitième enfant de la famille et de la même mère, huit frères et sœurs sont encore vivants et jouissent d'une bonne santé : deux cependant ont eu des becs-de-lièvre. Les autres enfants sont morts d'affections diverses, (convulsions, fièvre typhoïde, etc). La mère âgée de quarante-sept ans a, depuis l'âge de trente-quatre ans un lupus du nez qu'elle n'a jamais voulu faire traiter : c'est une femme robuste qui a nourri tous ses enfants. Le père âgé de cinquante-trois ans est très bien portant. L'enfant a été nourrie au sein jusqu'à l'âge de quinze mois. C'est à l'âge de quatre mois et demi que l'affection a débuté. Le mode de début est difficile à retrouver : la mère parle de gros boutons rouges, d'élevures blanchâtres s'accompagnant de démangeaisons. L'éruption qui commença par l'abdomen gagna peu à peu le reste du corps et n'a atteint la face que depuis deux mois environ : elle aurait donc ainsi mis une année à se compléter. L'enfant est forte et bien développée (on trouve à la lèvre inférieure une petite malformation qui consiste en une sorte de dédoublement du bord libre de la lèvre). Le corps est entièrement recouvert de taches brunâtres, dont la coloration varie du café au lait au brun cuivré. Suivant les diverses parties du corps, les taches sont disséminées, isolées et leurs dimensions varient de la dimension d'une lentille à celle d'une pièce de cinquante centimes ; ou bien elles sont réunies et forment des plaques confluentes.

Au tronc, sur la poitrine, les taches foncées en couleur sont larges et par leur confluence forment des plaques irrégulières : leur contour est nettement délimité et elles tranchent sur les parties saines restées blanches.

Elles forment sous le doigt une très légère saillie. Le dos est la partie du corps la plus envahie, à ce point que l'étendue des parties malades et pigmentées l'emporte sur celle des parties blanches. La disposition irrégulière est la même que sur la poitrine : le relief est appréciable. Si l'on saisit une plaque entre les doigts on a la sensation d'un léger épaississement du derme qui est comme infiltré. Le relief est surtout marqué au niveau des plaques récentes : la coloration de ces dernieres est aussi moins brune, presque rosée en certains endroits et l'on peut en frottant la peau de l'en-

fant amener l'apparition de plaques ortiées franches. Les plaques anciennes ont un aspect chagriné. Les démangeaisons qui ont été très vives dans le début, paraît-il, persistent encore et l'on trouve sur les épaules des traces de grattage, excoriations et croûtes. La poitrine semble être le siège de moins fortes démangeaisons bien que l'enfant porte toujours ses petites mains en se frottant sur le thorax et l'abdomen. Au visage, l'éruption se présente sous forme de taches isolées, arrondies, de petites dimensions (4 à 5 millimètres de diamètre) tranchant nettement sur les parties saines, sans relief appréciable. La voûte palatine et la muqueuse buccale sont saines. Le cuir chevelu est le siège de taches pigmentées analogues à celles du visage. Sur les membres supérieurs les taches sont petites, isolées, discrètes relativement. Sur les membres inférieurs, elles se présentent de même, la coloration y est moins foncée que sur le reste du corps. Sur le dos de la main et des pieds les taches sont rosées : sur la paume de la main et la plante du pied ce sont des élevures blanchâtres à peine marquées : démangeaisons très vives en ces points. On prescrivit alors le lavage avec la décoction de racine d'aunée, des onctions avec le glycérolé tartrique (4 0/0) la poudre d'amidon en supprimant tout ce qui pourrait exciter la peau, entre autres l'huile de foie de morue. L'enfant fut revue par nous de deux mois en deux mois environ pendant l'année 1884.

Sous l'influence du traitement, les apparitions de nouvelles plaques d'urticaire diminuèrent. Les plaques ortiées qui se formèrent ne se pigmentaient plus : nous avions observé dans les débuts, en produisant le frottement, une plaque d'urticaire et en la marquant, la transformation pigmentée de cette plaque. L'enfant a grandi, elle est toujours fort bien portante ; son corps a toujours son même aspect tigré, mais les élevures anciennes s'affaissent et l'éruption, surtout au visage et à la poitrine, pâlit peu à peu.

Nous avons revu l'enfant tout récemment et nous pouvons ajouter à l'observation les détails suivants :

L'enfant a grandi, elle est en parfaite santé. En 1886, elle a eu la varicelle ; elle n'a pas eu d'autre maladie.

On ne trouve plus de plaques saillantes, plus de tubercules, mais bien des macules sous forme de plaques irrégulières, affaissées, de couleur café au lait clair, ne disparaissant pas par la pression, pâlissant légèrement, sans aucune induration, aucun épaississement de la peau. Si l'on frotte fortement ces taches, on les voit prendre une teinte rouge brunâtre, mais elles ne deviennent plus saillantes. Il n'y a plus de démangeaisons : cependant, lorsque surviennent des poussées, il y a du prurit mais bien moins qu'autrefois. Depuis 1884, l'état est à peu près resté stationnaire : toutes les trois ou quatre semaines il survient deux ou trois vésicules tantôt dans

le dos, tantôt sur les jambes. Au début, il y en avait sur tout le corps, mais plus depuis trois ans. Lorsque ces phénomènes vont se produire, la plaque devient d'abord rouge, puis la vésicule paraît, soulève l'épiderme et se rompt. Il s'en écoule un liquide incolore qui n'est jamais teinté. On peut voir par places de petites cicatrices lisses, rosées, à peu près au même niveau que la plaque ne présentant pas de plis. Ces cicatrices siègent sur le milieu même de certaines plaques : elles sont entourées de l'auréole jaunâtre et représentent les traces d'anciennes bulles excoriées.

Lorsqu'on raye la peau au niveau des taches ou dans leur intervalle, on détermine de l'urticaire factice qui ne présente d'ailleurs rien de particulier, si ce n'est qu'elle est plus prononcée sur les parties de peau saine. On ne constate rien d'anormal sur la muqueuse buccale : sur la paume des mains et sur la plante des pieds on trouve encore des macules rouges. En les plissant on n'a plus la sensation de résistance d'autrefois. Toutes ces plaques sont irrégulières, lisses, les unes isolées, les autres en plus grand nombre confluentes et, par suite, de configuration variée et de dimensions très variables. Elles sont moins nombreuses et un peu plus claires sur la figure. Celle-ci a été prise en dernier lieu. Les ganglions cervicaux sont tuméfiés ; ils sont durs et roulent sous le doigt. Dans l'aine, on sent à gauche un ou deux petits ganglions : les autres glandes lymphatiques paraissent normales. L'enfant n'est nullement incommodée par son éruption ; c'est une fort belle enfant dans les antécédents de qui on ne relève rien d'anormal. Du coté de la mère, on note des antécédents herpétiques, mais ni affection cutanée ni syphilis. En résumé, la maladie s'est amendée, mais la guérison est loin d'être obtenue. Les anciennes taches ont un peu pâli, mais aucune d'elles n'a complètement disparu.

Observation XXVI. — Inédite. Appartient à M. le Dr E. Vidal.

Cette observation a été rédigée d'après les notes prises par M. Vidal, d'après celles de mon collègue et ami Marfan et d'après des notes personnelles.

Georges T..., âgé de treize mois, est amené chez M. le Dr Vidal le 24 février 1885. Le père s'est toujours bien porté : il est néanmoins atteint d'une hémiatrophie faciale du côté droit qui porte sur la partie inférieure de la face et supérieure du cou. La mère est très bien portante. Elle a aujourd'hui (1887) cinq enfants tous en parfaite santé et sans affection cutanée, sauf le troisième qui est notre petit malade. Cet enfant a été élevé au sein et il a toujours été bien portant. Il était gros et fort, lorsqu'à l'âge de deux mois on remarqua qu'il pleurait plus souvent et qu'il cherchait à

se gratter lorsqu'on le deshabillait. C'est à cette époque qu'on vit apparaître sur la partie sous-ombilicale de l'abdomen des taches d'un jaune rougeâtre sans saillie. L'éruption s'est étendue irrégulièrement sur toute la surface du corps, d'abord petit à petit sur l'abdomen et la poitrine puis rapidement à la suite d'un bain sulfureux très chaud dont l'enfant fut retiré couvert de plaques rouges. En même temps que ces plaques se multipliaient elles devenaient saillantes et envahissaient bientôt le cou puis les membres supérieurs et inférieurs, à l'exception du pied et de la main; la face, le cuir chevelu. Cette éruption n'a jamais disparu ni même diminué, mais elle n'a pas empêché l'enfant de grossir et de têter. A mesure qu'il grandissait, il se grattait plus violemment lorsqu'on le deshabillait.

Etat actuel : l'enfant d'apparence vigoureuse, douze dents, très nerveux et très irritable, criant dès qu'on l'approche, se grattant avec rage dès qu'on le déshabille. Il présente une éruption qui occupe tout le tronc, les fesses, la verge et les membres inférieurs à l'exception de la plante des pieds, les membres supérieurs à l'exception de la main, le cou et la face. On ne constate sur le cuir chevelu ni squames ni pigmentation. Cependant les parents disent qu'à une époque l'enfant se grattait fortement dans la tête. L'éruption est surtout confluente sur le tronc et sur les fesses. Elle est constituée par des plaques saillantes: cette saillie est surtout très appréciable lorsqu'on promène le doigt sur la peau ; nous ajoutons même que la sensation qu'on éprouve est celle d'un tissu granuleux, comme chagriné. Ces plaques sont en général arrondies ou ovalaires. Leur surface est en général de même grandeur pour toutes les plaques : elles sont un peu plus petites qu'une pièce de cinquante centimes, de consistance épaisse; elles donnent au doigt une sensation d'induration ferme enchassée dans le derme dont elle occupe toute l'épaisseur. Il n'y a pas d'adénopathie. A la date du 28 juillet, l'éruption est généralisée ; elle est formée de gros tubercules jaunâtres dont l'aspect surtout à la face, sur les paupières, autour du cou rappelle la forme et la couleur du xanthelasma tuberosum.

Les dimensions de ces plaques varient de celles d'un petit pois à celles d'un haricot. Elles offrent une teinte brunâtre, mais cette coloration n'est pas partout la même. Les unes sont dans toute leur étendue d'un rouge cuivré, un peu luisant; ce sont les plus rares; les autres les plus nombreuses présentent une zone périphérique très nettement pigmentée et un centre d'un gris rosé, saillant, luisant. Enfin il existe des plaques dont toute la surface est pigmentée.

L'élevure centrale de la plaque présente sur le dos de cinq à six millimètres de diamètre : sur le cou quatre millimètres. Leur aspect est comme finement gaufré. Sur le dos, il y en a de formées par confluence qui ont

deux centimètres et demi de long sur un centimètre et demi de large. On croirait qu'il y a du liquide infiltré dans les cellules de l'épiderme, mais la piqûre n'amène pas de liquide. Sur certaines de ces plaques il y a de petites bulles remplies de sérosité ; d'autres sont excoriées par le grattage, d'autres couvertes de croûtes. Elles sont plus volumineuses pendant la période d'excitation et de congestion de la peau pour revenir à leur volume antérieur lorsque la rougeur disparaît.

L'éruption est abondante sur le cuir chevelu : les papules y sont saillantes, quelques-unes recouvertes de croûtes. Le front est couvert de papules jaunâtres. Sur les oreilles, les paupières, notamment sur la supérieure, à la racine du nez, on trouve des papules et des plaques d'un blanc jaunâtre. Sur le cou, la saillie des plaques et leur coloration est très prononcée : elles sont lenticulaires. Les plus larges sont sur le dos et sur la région antérieure du tronc : c'est en ces points qu'on en trouve le plus d'excoriées ou d'enflammées. Elles sont nombreuses sur les membres, paraissent plus anciennes vers la racine qu'aux extrémités. Sur les jambes et l'avant-bras, on en rencontre également. Les moins avancées forment une saillie rougeâtre ; plus tard la papule s'élève, durcit, devient jaunâtre; puis, après avoir été excoriée ou enflammée, ou par résolution s'affaisse en laissant une teinte pigmentée, café au lait clair. Au niveau des plis des vêtements, aux points que l'on frotte, et surtout dès que l'enfant se gratte, on voit survenir de larges plaques rouges. Sur ces plaques, les élevures centrales blanc jaunâtre forment relief et deviennent rosées. Sur la plante des pieds on compte environ une quinzaine de plaques. Quelques-unes sur la face dorsale de la main : il n'y en a pas sur la face palmaire. Sur la verge elles sont arrondies et luisantes comme de petites lentilles. Les muqueuses buccale et nasale sont absolument saines. Un bourrelet de papules à l'orifice de l'anus, à la jonction de la peau et de la muqueuse. Nombreuses papules sur les fesses et le repli interfessier. Traitement : bains, eau de la Bourboule, sirop antiscorbutique, régime hygiénique.

Suite de l'observation au mois de décembre 1887 :

L'enfant a grandi : sa santé est toujours excellente. Depuis 1885 l'affection cutanée ne s'est point modifiée. Les plaques couvrent tout le corps qui est ainsi couleur de café au lait : on pourrait compter les espaces de peau saine. L'éruption aurait mis un an pour envahir la totalité du corps. La mère ne croit pas qu'il survienne de plaques nouvelles. Les plaques sont en général saillantes : à la face et aux extrémités, cette saillie est moins prononcée; la couleur y est d'un jaune pâle, presque clair, et le nombre de ces plaques étant moins considérable que partout ailleurs, il en résulte que l'aspect de l'enfant impressionne moins péniblement qu'on

pourrait le supposer. Les plaques sont confluentes ou isolées. Quand elles sont confluentes elles forment de grandes masses irrégulières, légèrement mamelonnées, d'un brun foncé. Isolées, elles présentent les dimensions d'une lentille ou d'un pois : elles sont alors arrondies, saillantes, jaune pâle et par leurs bords, elles tendent à se réunir aux plaques voisines. Sur ces plaques saillantes, on aperçoit très distinctement les orifices des follicules pileux, mais on ne peut dire que la plaque se soit développée autour de ces follicules comme centre. Sur la plupart de ces plaques cependant, on voit une surface chagrinée ou encore plissée, comme si l'épiderme avait été distendu outre mesure et était devenu trop large pour le derme sous-jacent. Sur d'autres points, les plaques se sont affaissées : ce sont des macules. Elles se trouvent aux jambes notamment. et il semble qu'il y ait là un commencement de guérison. Les élevures y sont plus rares, le prurit moindre, l'urticaire factice également. Lorsqu'en effet, on raye les rares espaces de peau saine, on produit une saillie d'urticaire factice qui présente dans toute son étendue la même largeur et le même aspect. Si l'on raye les plaques saillantes, l'élevure factice est beaucoup plus accentuée. Les tubercules se surélèvent en deux ou trois minutes et ils blanchissent sur toute la ligne tracée par l'ongle. Mais cette saillie blanche n'est pas égale à elle-même dans toute son étendue. Elle prend un aspect moniliforme, c'est-à-dire qu'on voit se dessiner plusieurs élevures factices plus ou moins larges réunies par une raie de même nature, mais dont le diamètre, qui est celui d'une plume de pigeon, est toujours le même. Ces saillies de différentes grosseurs répondent aux parties centrales des anciennes élevures devenues confluentes, et la preuve qu'il en est ainsi, c'est qu'on peut reproduire le même aspect en piquant une plaque isolée. L'élevure factice se produit bien plus large sur le point piqué. Sur les macules, on ne détermine pas d'urticaire factice. Enfin, cette saillie n'est pas d'un blanc mat, mais d'un blanc jaunâtre. Tout autour existe une rougeur diffuse. Si l'on se contente de frotter les plaques, on voit la peau saine qui les entoure devenir rosée : la partie périphérique de la plaque se teinte en rouge vif et la partie centrale en blanc jaunâtre. En même temps, la plaque s'élève un peu plus.

La pression du doigt fait disparaître la rougeur qui reparaît ensuite très vite ; mais la teinte brunâtre persiste. En se grattant, l'enfant fait apparaître de l'urticaire factice, ou bien fait rougir les anciennes plaques dont la saillie s'accroît alors. Lorsque l'enfant passe du froid au chaud, la peau saine rougit et la plaque tranche par sa coloration brunâtre au centre et rouge à la périphérie. Cette rougeur persiste de une à deux heures ; puis, peu à peu la peau reprend sa teinte brune. Le prurit est encore très in-

tense surtout à la suite de l'impression de l'air ou lorsqu'une poussée va survenir. En été ces poussées sont moins fréquentes qu'en hiver. En cette saison il en survient toutes les trois ou quatre semaines. Il se forme alors disséminées sur tout le corps de dix à douze vésicules ou bulles parfois plus grosses qu'une lentille et contenant un liquide jaune citrin. L'enfant les arrache et il en résulte une petite érosion saignante qui se recouvre de croûtes et se cicatrise en cinq ou six jours sans laisser de traces. Il n'existe pas de circonstances appréciables qui favorisent l'éclosion de ces poussées. La nourriture, notamment, n'a aucune influence. La mère n'a pas remarqué que son enfant fût plus sensible qu'un autre aux variations de température ou aux températures basses. Elle n'a pas remarqué non plus que d'anciennes plaques aient disparu, mais il en est certainement qui se sont aplaties, aux pieds et aux mains notamment. Sur la plante des pieds et sur la paume des mains, ces plaques ne ressemblent pas à celles du tronc : elles sont plus molles, plus rouges, à contours mal dessinés : de plus elles sont isolées. Sur les paupières l'éruption persiste : les taches jaune pâle, lisses, unies, diaphanes, simulent le xanthélasma, elles s'étendent jusque sur le bord libre. Sur le voile du palais, derrière les molaires droites, on aperçoit deux ou trois taches irrégulières, jaunâtres, de la dimension d'une lentille. Tous les ganglions lymphatiques sont tuméfiés ; ils sont durs, roulent sous le doigt ; leur volume est celui d'un pois. Les ganglions de l'aine, de l'aisselle, de la nuque, du cou, du menton, de l'épitrochlée sont ainsi engorgés. L'enfant dort bien et sans qu'il y ait de démangeaisons pendant la nuit. Toutes ses fonctions se font bien : il ne se ressent aucunement de son affection cutanée.

Observation XXVIII. — Due à l'obligeance de M. le Dr Quinquaud.

La nommée Louise P..., âgée de vingt-huit mois, est amenée à la consultation de l'hôpital Saint-Louis, le 9 avril 1887.

Cette enfant assez bien portante a été allaitée par sa mère jusqu'à l'âge de quatorze mois; depuis lors son alimentation a été plus ou moins appropriée à son âge, néanmoins ses fonctions digestives ne présentaient pas de troubles sérieux.

Vers le 1er avril, sans cause appréciable l'enfant fut atteinte d'une affection cutanée caractérisée par des plaques rosées à la périphérie, blanches au centre, disséminées, surélevées, évoluant en vingt-quatre ou trente-six heures, et s'accompagnant de démangeaisons très supportables. Ces élevures ont laissé à leur suite une pigmentation jaunâtre ou brunâtre qui persiste encore lorsqu'on ramène l'enfant (10 juillet). A cette date on peut

noter les phénomènes suivants : il survient de temps en temps, surtout aux cuisses, des placards de plusieurs centimètres d'étendue, rosés, surélevés, à bords circinés et çà et là des papules blanches au centre, rosées à la périphérie, analogues à des papules d'urticaire. Par la friction on développe l'état œdémateux de l'élément éruptif qui s'accentue plus ou moins. Les bords des placards à grande circination présentent un bourrelet saillant blanchâtre et rosé. L'état urticant de la peau est très prononcé. L'irritation des plaques primitives qui sont pigmentées les fait devenir turgides et lorsqu'on passe le doigt à leur niveau on sent une tuméfaction très accusée. En résumé cette enfant présente deux ordres de lésions cutanées : les unes anciennes, pigmentées, brunâtres et jaunâtres; ce sont des plaques urticariennes qui se sont terminées par une sorte de pigmentation ; les autres plus récentes, rosées et qui offrent tous les caractères de l'élément éruptif de l'urticaire aiguë.

L'enfant a été perdue de vue et nous ne pouvons donner ici la suite de cette observation.

Observation XXIX. — Due à l'obligeance de M. le Pr Fournier.

Cette observation résumée a été prise par M. le Dr Bruchet, qui a bien voulu nous la communiquer. Elle doit être publiée prochainement *in extenso* dans les *Annales de Dermatologie.*

Auguste C..., âgé de sept mois et demi, est amené dans le service de M. le Pr Fournier, le 20 janvier 1885. La mère est âgée de vingt-trois ans et bien portante. Le père a vingt-huit ans : il est petit, maigre, chétif atteint d'une bronchite ancienne, mais non tuberculeuse. Ils ont un autre enfant de quatre mois qui n'a jamais eu d'affection cutanée.

L'enfant qu'on nous amène, venu à terme, allaité par sa mère, est resté jusqu'à six semaines sans rien présenter d'anormal.

C'est à cette époque que parurent sur le ventre quelques boutons à peu près semblables à ceux qui existent aujourd'hui.

L'éruption survenue sans cause appréciable s'accrut rapidement et ne tarda pas à se généraliser; vers trois mois et demi, elle aurait été complète et telle que nous la voyons actuellement.

Le corps de l'enfant est couvert de la tête aux pieds de taches ainsi que de plaques saillantes dont les caractères et les dimensions diffèrent un peu, suivant les régions, tout en étant partout de même nature.

Quoique ainsi généralisée, l'éruption n'est cependant pas partout également abondante.

A la tête, sur le cuir chevelu, sur le front et le menton, les éléments

éruptifs sont nombreux et rapprochés : le reste du visage est, au contraire, presque indemne. Même intégrité relative pour la face postérieure des avant-bras. Sur la poitrine, les papules sont assez rapprochées ; sur l'abdomen, sur le dos, sur les fesses, sur la face interne des cuisses et des jambes, elles sont à peu près confluentes.

Elles sont plus larges et forment de véritables plaques sur le ventre et sur tout le dos où elles ont une forme irrégulièrement ovalaire à grand diamètre transversal. L'éruption qu'on voit sur le front, le menton, le cou, sur la verge et le scrotum, sur la plante des pieds, est formée, au contraire, de papules petites (diamètre d'un grain de chènevis à celui d'une lentille) et très régulièrement rondes.

La coloration de ces éléments éruptifs n'est pas moins variable que les autres caractères objectifs : on remarque notamment la teinte jaune pâle des papules du visage, de la paume des mains, de la verge : cette coloration rappelle assez exactement celle du « xanthelasma ».

Sur le front les plaques sont érythémateuses, d'un rose foncé et en assez grand nombre, présentent un fond de couleur bistre qui ne disparaît pas complètement sous la pression du doigt.

Sur les membres inférieurs l'éruption est encore plus congestive et par conséquent plus saillante et plus rouge : la plupart des plaques et papules sont véritablement violettes, le derme intermédiaire étant lui-même hypérémié.

L'aspect de la surface cutanée ainsi criblée de ces taches singulières et ne rappelant en rien les lésions cutanées qu'on voit communément est tout à fait étrange.

La peau dans son ensemble a une certaine ressemblance avec la « peau du léopard » : c'est la comparaison que trouvons également exprimée dans l'Atlas de Tilbury Fox.

Chez notre malade, il y a un autre élément, c'est la présence de bulles volumineuses à la surface d'un assez grand nombre de plaques et papules. A la face externe des cuisses et sur le dos, en effet, il s'est produit sur les papules elles-mêmes un soulèvement bulleux que nous voyons à divers degrés d'évolution.

Sur certains points ce sont des bulles arrondies — un peu aplaties — distendues par une sérosité transparente qui s'écoule facilement par la moindre piqûre; sur d'autres, ces bulles sont en partie affaissées, vidées, commençant à se dessécher, enfin quelques-unes sont remplacées par des croûtes jaunâtres.

La mère nous raconte qu'il se produit ainsi fréquemment des bulles, en même temps que l'éruption devient plus rouge et prurigineuse.

Peut-être le traitement suivi jusqu'ici a-t-il été pour une part dans cette exagération des phénomènes exsudatifs : car l'enfant était soumis à des frictions irritantes et à l'action des bains sulfureux.

La santé générale de l'enfant ne paraît pas avoir notablement souffert de cette affection cutanée malgré son importance.

Il tette bien ; il est développé comme un enfant ordinaire de son âge.

Tel était l'état de l'enfant au moment où il fut présenté à M. le professeur Fournier et admis avec sa mère dans son service. Sous l'influence de bains émollients et de pansements avec du liniment oléo-calcaire, l'éruption perdit bientôt les caractères d'irritation qu'elle avait tout d'abord ; les bulles achevèrent de se dessécher ; et nous n'eûmes plus que les taches et papules devenues moins saillantes, moins érythémateuses, persistant, en somme, avec leurs caractères objectifs atténués.

Mais les mêmes phénomènes congestifs et exsudatifs, dont nous avions été témoins le jour de l'entrée, ne tardèrent pas à se reproduire, et dans les mois qui suivirent, l'enfant a eu ainsi, et le plus souvent sans cause manifeste, une série de poussées aiguës se ressemblant toutes, à l'intensité près, et constituant dans le cours de l'affection chronique autant d'incidents importants.

En dehors de ces poussées, l'enfant ne paraissait pas souffrir de l'affection cutanée, il était gai et n'éprouvait pas de prurit. Mais lorsque la phase aiguë était pour se produire, l'enfant devenait brusquement triste, maussade, grognon, agité ; il était quelquefois pris dans la nuit ; le sommeil était aussitôt troublé ; l'enfant se réveillait en criant et ne s'endormait plus : souvent ces prodromes s'accompagnaient d'un ou deux vomissements. Sa figure s'animait, devenait rouge écarlate comme s'il eût été sous le coup d'une fièvre intense : la température ne montait cependant jamais bien haut (de 38° à 39°).

Sur tout le corps les téguments se congestionnaient également, mais non d'une façon uniforme ; il y avait toujours une région, un territoire plus ou moins large, — quelquefois tout le dos, d'autres fois une jambe, — etc., où ces phénomènes congestifs étaient à leur maximum.

En ce point, non seulement la peau devenait hypérémiée, prenant une coloration intense, rouge vif ; mais encore les papules anciennes devenaient turgides et beaucoup plus saillantes que de coutume : les unes restant rouges hypérémiées, d'autres paraissant à leur sommet blanches et œdémateuses — comme une plaque ortiée. Sur quelques-unes enfin, le processus exsudatif allait plus loin ; la sérosité s'infiltrait sous l'épiderme et on assistait à la formation de « bulles », dont on voyait toutes les phases, depuis le soulèvement épidermique à peine appréciable jusqu'à la bulle

bien collectée, quelquefois énorme, et remplie de liquide parfaitement transparent.

Ces modifications de l'éruption se sont toujours faites rapidement : il arriva souvent que l'enfant s'était couché le soir sans que rien fît prévoir une de ces poussées : pendant la nuit l'orage éclatait brusquement et le lendemain matin nous trouvions les papules rouges saillantes et un plus ou moins grand nombre des bulles poussées sur certains points.

Notons cependant que les crises congestives ne s'accompagnent pas toujours de cette lésion bulleuse ; fréquemment au contraire tout se borne à des phénomènes congestifs et l'éruption prend simplement les caractères d'une violente poussée d'urticaire aiguë : c'est la même brusquerie dans l'évolution, les mêmes troubles subjectifs : l'enfant est en proie à des démangeaisons violentes, il se frotte contre ses vêtements, il cherche à se gratter par tous les moyens, s'arrache la peau avec les ongles ; c'est aussi la même durée éphémère : tous ces accidents congestifs et prurigineux durent une demi-journée, une journée au plus, et l'enfant reprend sa gaieté le lendemain.

Ces poussées aiguës furent d'abord extrêmement fréquentes chez notre enfant ; à de certains moments, il en avait une tous les jours ; aussi pendant près d'un an, il prit peu de développement. Il est vrai que sa mère avait succombé à un érysipèle de la face et qu'il avait dû être soumis à l'allaitement artificiel.

Sous cette double influence. sans doute, il resta petit, frêle, n'arrivant pas à marcher seul à dix-huit mois.

La thérapeutique n'a jamais paru avoir une action bien énergique sur l'évolution de la maladie. L'enfant fut soumis aux préparations bromurées, au bromhydraté de quinine associé à l'ergotine, à l'arsenic, etc.

Mais ce n'est que très graduellement et vraisemblablement par le fait d'une évolution spontanée et naturelle que la maladie alla en s'atténuant et que nous vîmes les crises aigues diminuer de fréquence.

En effet pendant la seconde année de son séjour à l'hôpital et plus encore dans le cours de la troisième, les poussées sont devenues de plus en plus rares, au point que plusieurs mois ont pu s'écouler sans qu'il s'en produisît une, en même temps le petit malade a pris un développement rarapide : il a acquis des forces, s'est mis à marcher, est devenu, en somme, un « bel enfant ».

Malgré l'éloignement des phases d'acuité, l'éruption n'a pas complètement disparu elle s'est beaucoup atténuée, les papules se sont affaissées, ont perdu de leur coloration hypérémique ; mais comme on l'a observé dans des cas analogues, il reste à leur niveau des altérations de pigmentation et

peut-être de structure du derme qui constituent probablement des traces indélébiles.

Nous avons revu récemment cet enfant et nous n'avons que peu de chose à ajouter à l'observation de M. le Dr Bruchet. L'urticaire factice est chez lui aussi prononcée que chez nos autres malades, sur la peau saine aussi bien que sur les plaques : elle disparaît très vite en cinq minutes environ. L'enfant présente une pléiade ganglionnaire cervicale : les ganglions sont drus, roulent sous le doigt, ils ont le volume d'un petit pois. A la partie externe de l'aine droite, on sent un autre ganglion tuméfié.

Les plaques qui sont surélevées et au niveau desquelles l'épiderme est plissé donnent quand on les prend entre les doigts une sensation de résistance. Sous l'influence d'une émotion, les plaques deviennent plus rouges et plus saillantes.

Au niveau du cou, les papules sont dirigées dans le sens des plis de la peau : elles sont en ce point plus pâles et moins saillantes que sur le tronc Sur la paume des mains, elles sont mal délimitées et d'un rouge cuivré.

Il n'y en a pas sur les muqueuses. L'état de ces plaques est stationnaire, mais les poussées congestives sont plus rares. Nous avons vu deux ou trois bulles entourées d'un cercle très fin de couleur violacée. Certaines des macules tendent à pâlir : on en trouve qui ne dépassent pas les dimensions d'une petite lentille.

CONCLUSIONS

L'urticaire pigmentée est une affection de la première enfance.

Maladie rare et encore peu connue, étudiée pour la première fois en Angleterre il y a douze ans environ, elle se présente sous la forme d'élevures ortiées auxquelles succèdent des plaques, les unes saillantes, les autres aplaties, de couleur brune. Des poussées congestives s'accompagnant de la production de vésicules ou de bulles se présentent dans la majorité des cas pendant toute la période d'état de la maladie.

Celle-ci a une durée variable, mais qui peut être évaluée à dix ans environ.

L'urticaire pigmentée est une angionévrose voisine de l'urticaire, mais qui en diffère par l'ensemble de ses caractères.

Il semble exister de plus un élément trophonévrotique à la suite duquel se développent dans le derme des cellules spéciales (mastzellen), encore à l'étude et qui constituent le tubercule de l'urticaire pigmentée.

La coloration des plaques paraît due à l'accumulation de ces cellules et à des éléments surajoutés : cristaux d'hématine, pigmentation des cellules profondes de l'épiderme.

INDICATIONS BIBLIOGRAPHIQUES

En dehors des indications bibliographiques que nous avons données aussi complètement que possible eu regard de chacune de nos observations, nous ajoutons ici quelques renseignements complémentaires.

Angleterre. Amérique.

Colcott Fox. On urticaria pigmentosa or xanthelasmoidea, *Med. chir. Trans* 1883, p. 329.

Howard Damon. The frequency and varieties of urticaria. *Archives of Dermat.*, 1875.

Wallace Beaty. On a rare form of skin disease. Dublin, *J. of. med. sc.*, 1884.

Liveing. Handbook of skin diseases, 1887, p. 96.

Cavafy. *Diction. chirurgical* de Heath, art. Urticaire.

Allemagne. Autriche.

Hoggan. — Urt. Pigmentosa, *Monatshefte fur praktische dermat.*, 1882, p. 235.

Hoggan. Histologishe uber urt. Pigmentosa, *Monatshefte für p. Derm.*, 1883, p. 44.

Kaposi. Urticaria pigmentosa *Vierteljar. für Dermat.*, 1886, p. 711.

Unna. Anatomie und Pathogenese der urticaria simplex und pigmentosa. *Monatshefte für Praktr. Derm.* 1887. Erganz. 1

France.

Duhring. *Traité des maladies de la peau* (traduction française de Barthélemy). 1883, p. 171.

Brocq. Analyse du travail de C. Fox, sur l'urticaire pigmentaire ou xanthelasmoïde. *Annales de Dermat.* 1884, p. 474.

Leroux. Art. Urticaire du *Dict. Encyclopédique*, 1886, p. 608.

Vu le Président de la thèse.

A. Fournier.

Vu le Doyen.

Brouardel.

Vu et permis d'imprimer,

le vice-recteur de l'Académie de Paris.

EXPLICATION DES PLANCHES

(Voir ci-contre).

EXPLICATION DES PLANCHES

PLANCHE 1. — Aspect général et disposition des plaques dans l'urticaire pigmentée.

Plaques saillantes et aplaties de différentes couleurs.

PLANCHE 2, — Préparations microscopiques d'une plaque tuberculeuse et d'une plaque maculeuse (en voie de résolution) de l'urticaire pigmentée.

Fig. 1. Plaque tuberculeuse (période d'état). Grossissement $\frac{50}{1}$

A Epiderme.

B Zone sous-épidermique contenant peu de cellules, mais riche en vaisseaux dilatés à endothélium tuméfié.

C Amas de cristaux d'hématine.

D Partie moyenne du derme infiltrée de cellules.

E Zône inférieure du derme presque normale.

Fig. 2 : Grossissement $\frac{80}{1}$

A Epiderme dont les prolongements interpapillaires sont très développés.

B Papilles avec granulations d'hématine.

C Derme rempli de cellules en désintégration.

D Zone inférieure du derme presque normale.

Fig. 3. Grossissement $\frac{450}{1}$ des cellules spéciales qui infiltrent le derme et fibres élastiques qui les entourent.

Karmansky ad nat. del et lith

Imp Edouard Ery r Denfert Rochereau, 18bis Paris.

Octave Doin Editeur, Paris.

ROYAL COLLEGE OF SURGEONS OF ENGLAND
LIBRARY

Fig 1.

Fig 2.

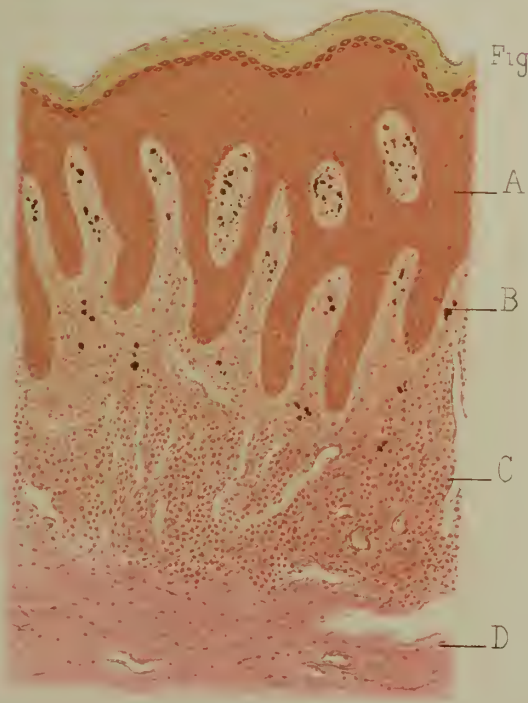

Fig. 3.

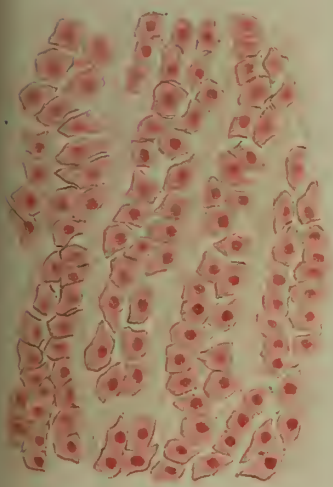

Karmanski ad nat del et lith.

Imp. Edouard Bry, r. Denfert-Rochereau 18bis Paris.

Octave Doin Editeur, Paris

ROYAL COLLEGE OF SURGEONS OF ENGLAND
19 APR 99
LIBRARY

TABLE

Introduction. 1
Historique. 3
Dénomination 9
Fréquence de la maladie. 13
Etude clinique. 15
Formes 35
Marche. — Durée. — Terminaisons. 39
Anatomie pathologique. 47
Nature. — Pathogénie 63
Diagnostic. 75
Pronostic 85
Traitement. 87
Observations. 89
a Anglo-américaines. 89
b Allemandes 103
c Françaises. 112
Conclusions 124
Indications bibliographiques 125

Imprimerie G. Rougier et Cie, 1, rue Cassette, Paris.